Ueber Plasmazellen
bei unvollkommenem Abort.

Inaugural-Dissertation

zur

Erlangung der Doktorwürde
in der Medizin, Chirurgie und Geburtshilfe

der

Hohen medizinischen Fakultät
der Universität zu Rostock

vorgelegt von

Adolf Encke
aus Dessau.

Aschersleben
Druck der Haller'schen Buchdruckerei
1910.

Gedruckt mit Genehmigung der medizinischen Fakultät zu Rostock.

Referent: Professor Dr. Büttner.

Korreferent: Professor Dr. Sarwey.

Meinem Vater in seinem 70. Lebensjahre
und dem Andenken meiner Mutter

gewidmet.

Digitized by the Internet Archive
in 2026

https://archive.org/details/IA41551525_0023

In neuerer Zeit erregten die Plasmazellen ein weitgehendes Interesse, besonders bei den Haematologen, und auf dem Gebiete der Geburtshilfe und Gynäkologie hat sich ein Streit entwickelt, dem dieselbe Zellart zugrunde liegt. Hitschmann und Adler in Wien wollen nämlich unter Ablehnung jeder anderen Form der Endometritis nur die chronisch-entzündlichen Veränderungen der Uterusschleimhaut als Endometritis bezeichnen, bei denen sich Plasmazellen nachweisen lassen.

An der Hand von 38 Fällen unvollkommenen Aborts will ich versuchen, durch histologische Untersuchung der ausgeräumten retinierten Gewebsmassen zur Klärung der ganzen Frage beizutragen. Dazu sei mir zunächst ein kurzes Referat über den gegenwärtigen Stand der Plasmazellenfrage und der Endometritisfrage gestattet, ehe ich zu meinen eigenen Untersuchungen übergehe.

1. Zur Plasmazellenfrage.

Waldeyer (104) prägte 1875 zuerst den Namen „Plasmazellen“ für eine große, durch Protoplasmareichtum und grobe Zellkörnelung ausgezeichnete Zellform, die vom Bindegewebe abstammt, perivasculär angeordnet ist und die Fähigkeit besitzt, Fett aufzunehmen. Ranvier bestritt deren bindegewebige Herkunft, und Flemming ihre Natur als Fettzellen. Ehrlich (Beiträge zur Kenntnis der granulierten Bindegewebszellen und der eosinophilen Zellen) wies

in ihnen basophile Körnchen nach und bezeichnete sie als „granulierte Zellen"; er ging dann soweit, daß er die Zellen, die granuliert waren, aber kein Fett enthielten, von den übrigen Waldeyer'schen Zellen abtrennte und „Mastzellen" benannte, als welche sie noch heute Geltung haben. Ausser diesen grobkörnigen Bindegewebszellen mit basophilen Granulis trennte er noch eine Gruppe mit acidophilen (eosinophilen) Granulis ab. Damit war von Waldeyers Plasmazellen nicht mehr viel übrig geblieben, und Unna (99) rollte die eigentliche Plasmazellenfrage auf, indem er bei der Untersuchung von Lupusknötchen Zellen beschrieb und „Plasmazellen" benannte, die von den Waldeyer'schen verschieden waren. Als typisch für seine Plasmazellen bezeichnete Unna den randständigen bläschenförmigen Kern und eine mehr oder weniger deutliche Körnelung in dem reichlichen wabigen Protoplasma, das mit basischen Farbstoffen leicht und gut färbbar ist. Er läßt sie aus spindel- und blattförmigen Bindegewebszellen, aus Clasmatocyten mit Granoplasma und Fibroblasten hervorgehen, und zwar durch extreme Anhäufung von Granoplasma. Unna versuchte den Zusammenhang dieser Zellen mit Bindegewebszellen nachzuweisen, konnte aber nicht beweisen, ob sich diese Zellen aus Bindegewebszellen entwickeln oder umgekehrt, trotz zahlreicher Uebergangsbilder, die nahe Beziehungen beider Zellarten außer Frage stellen. Unna hält seine Plasmazellen für rein pathologische Produkte. Sie haben kubische Gestalt, vermehren sich durch amitotische Teilung, seltener durch Karyokinese; er bezeichnet die amitotische Teilung wegen der messerscharfen Trennung als „Zerklüftung". Die so entstandenen Plasmatochter-

zellen haben wieder kubische Gestalt, indessen zunächst weniger Protoplasma. Oft kommt es nur zur Kernteilung, sodaß sich mitunter sieben und mehr Kerne in den Zellklumpen der Plasmome finden. Unna läßt seine Plasmazellen entweder durch hyaline Degeneration zugrunde gehen, indem in Kugeln konzentrisch angeordnetes Hyalin an Stelle des Granoplasma tritt, oder durch Degeneration in brombeerförmige „Schaumzellen", indem das Spongioplasma der Fibroblasten, seltener der Plasmazellen, nach primärer Anhäufung von Granoplasma quillt und das Granoplasma ausgewaschen wird; sie sollen die Fähigkeit haben, enorm viel Bazillen aufzunehmen. Der Meinung von der hyalinen Degeneration schließt sich auch Fabian (12) an, indem er die „Russel'schen Körperchen" dahin deutet. Unna folgt mit seiner Theorie von der rein histiogenen Abstammung der Plasmazellen Virchow, der sie als durch Hypertrophie, Nucleation und Cellulation entstanden erklärt, und mit ihm Ramon Y Cajal (4), der seine cyanophilen Zellen mit Unnas Plasmazellen identifiziert und aus gewöhnlichen Bindegewebszellen hervorgehen läßt; wobei seine „vacuolas protoplasmaticas" über die ganze Zelle zerstreute granoplasmafreie Waben darstellen; nach Ramon Y Cajal erleiden sie regressive Veränderungen oder nehmen am Aufbau von Bindegewebe teil.

Nun setzt der Streit um die Plasmazellen ein. Jadassohn (27) verlangt zuerst eine deutliche Trennung der Unna'schen Plasmazellen von den Waldeyer'schen, und Waldeyer hatte sich damit einverstanden erklärt und die Bezeichnung „Plasmazellen" für die Unna'schen freigegeben, da seine Zellen nur Mastzellen waren, der Unna'sche Typ

war damit festgelegt, und Foà (13) stimmt der histiogenen Abstammung der Plasmazellen von Fibroblasten zu, die auf einen Reiz hin zu Plasmazellen hypertrophieren; auch kleine leucocytäre Elemente könnten so zu Plasmazellen werden (!). Auch Ehrlich (10) meint, daß die Plasmazellen Unnas direkt vom Bindegewebe abstammen und illustriert das, und weiterhin läßt er von diesen direkt Zellen hervorgehen, worauf weiter unten zurückzukommen ist.

Gegen Unnas Anschauung von der rein histiogenen Abstammung der Plasmazellen machte nun die Neisser'sche Schule Front. Insbesondere war es v. Marschalkó (37/38), der den Grund zur heutigen allgemein gültigen Anschauung legte, daß die Plasmazellen aus Lymphocyten hervorgehen, und zwar nach seiner Meinung aus Lymphocyten des Blutes, die ins Gewebe emigrieren und zu Plasmazellen auswachsen. Wenn es Unnas zweifelloses Verdienst ist, die ganze noch recht ungeklärte Frage ins Rollen gebracht zu haben, so ist es v. Marschalkós Verdienst, die wirklichen Plasmazellen heutiger Anschauung von dem Unna'schen Typ abgetrennt und festgelegt zu haben. Wie Jadassohn lehnt er jede Beziehung zu den Waldeyer'schen Plasmazellen, jetzigen Ehrlich'schen Mastzellen und eosinophilen Zellen ab. Die Plasmazellen vom Typ v. Marschalkó sind große rundliche Zellen von 6—15 Mikren Durchmesser mit viel Protoplasma, randständigem runden Kern, sogenanntem „Radkern" (Pappenheim), mit radiär angeordnetem Chromatin (Pirone und Hodra), der seinerseits von einem heller gefärbten Hof umgeben ist, welcher nach Pappenheim, Ballowitz und Maximow die Astrosphäre einschließt (74) und

nach Hoffmann (26) aus feinen Flüssigkeitstropfen zusammengesetzt ist, die nach der Peripherie an Größe zunehmen und auch zwischen den Granula sichtbar werden. Schaffer (71) und Joannovics (29) halten es für das Wahrscheinlichste, daß der helle Hof einer von basophiler Substanz freien Partie des Protoplasma .entspricht. Vogt erinnert der Hof an den Durchscnnitt eines Schwammes mit größeren und kleineren Lücken, von denen die zentrale die größte ist. Derselben Meinung ist nach Schaffer (71) auch Dubreuil.

Nun handelte es sich ferner um die Frage, ob die Plasmazellen aus emigrierten Lymphocyten der Blutbahn entstehen oder aus an Ort und Stelle aus Bindegewebe hervorgegangenen oder schon sessilen Lymphocyten. v. Marschalkó nimmt rein haematogene, im haematopoetischen System entstandene Lymphocyten an, die zur Entzündungsstelle vorrücken und sich zu Plasmazellen umwandeln, die nun u. U. auf irgend welche Weise in die Blutbahn gelangen können, wie er es auch zeigte. Tuerk nannte diese im Blut enthaltenen Plasmazellen „Reizungszellen", und Pappenheim (53, 56) versteht darunter einen temporären pathologischen Funktionszustand der Lymphocyten. Da suchte Pappenheim Klarheit zu bringen, der sich ganz besonders mit der Plasmazellenfrage beschäftigt hat, indem er darauf hinwies, daß sich Lymphocyten ja auch aus Bindegewebszellen entwickeln können, wenn sie nicht aus dem Blute selbst stammen, haematoorganogen sind: „Wenn Plasmazellen schon nicht lymphocytäre, aus ad hoc emigrierten echten Blutlymphocyten entstandene, so doch lymphocytoide Gebilde sind, die entstanden sind durch Aufnahme entzündlicher

exsudativer basophiler Substanz seitens nicht echter Blutlymphocyten, sondern der im Gewebe praeformierten, angelockten und in loco autochthon vermehrten lymphocytiformen, lymphocytoiden Wanderzellen, so können die lymphocytoiden Wanderzellen des Bindegewebes nicht nur zufällig im Bindegewebe vorhandene aber früher einmal emigrierte echte Blutlymphocyten der haematopoetischen Organe sein, sondern im Sinne Marchands (36) einer lokalen extravasalen Proliferation gewisser adventitieller Bindegewebszellen, den Clasmatocyten, ihre Entstehung verdanken." Schließlich rubriziert er alle Plasmazellen folgendermaßen:

„1. Unna'scher Typ: Eine gewöhnliche fixe Bindegewebszelle formt sich in eine im Plasma gefärbte histiogene Entzündungszelle bezw. Fibroblasten um.

2. v. Marschalkó'scher Typ: Entstehung aus Lymphocyten.

a) Gewisse endotheloide Perithelien, größere primäre leucocytoide Wandermesenchymzellen produzieren durch multiple Proliferation eine Brut junger kleiner lymphocytenförmiger Wanderzellen, die sich wieder cellulatim in Plasmazellen umformen. Plasmazellen entstehen so aus histiogenen lymphocytoiden Wanderzellen durch Aufnahme von Granoplasma;

b) echte haematoorganogene Blutlymphocyten werden durch Granoplasmaaufnahme zu Plasmazellen."

Wir hätten demnach zwei Arten der Genese zu unterscheiden beim v. Marschalkó'schen Typ, mit dem wir uns nun ausschließlich beschäftigen: eine

histiogene über die Brücke der histiogenen Lymphocyten und eine rein haematoorganogene. Der histiogenen, von Marchand und Pappenheim (51) verfochtenen Theorie der Entstehung der lymphocytoiden entzündlichen Rundzellen aus Endothelien oder Perithelien der Gefäße schließen sich viele Forscher an, so Whitfield (107), speziell wegen der follikulären Anordnung um die Gefäße, Klippel und Pierre-Weil (32) unter dem gleichzeitigen Hinweis auf die Nucleoli, Boit, Grimani (56), Weishaupt (106), Veratti (103), Sisto (86, 87). Auch Vanzetti und Parodi (100) schließen sich dem an, da sie bei Entzündungen am Gehirn die Plasmazellen nicht so zahlreich und typisch angeordnet fanden wie bei den gleichen Prozessen in anderen Organen, trotzdem das Blut aus diesen Organen auch das Gehirn durchströmt; sie leiten die Plasmazellen von Wucherungsprozessen ab, die sich nur um Gefäße mit einer Adventitia abspielen, zumal sich keine haematogenen, sondern nur histiogene Lymphocyten vorfinden (101). Ferner leitet Meckel (43) sie wie alle Maximow'schen Polyblasten von Marchands Clasmatocyten ab, perivasculären Bindegewebszellen; wohl ebenso auch Reis (64), dann Oppenheim (47) nach seinen Untersuchungen an den Gefäßscheiden der feineren Gefäße des Rückenmarkes bei progressiver Paralyse, Gehry (16), der bei tuberkulöser Meningitis die adventitiellen Lymphscheiden erweitert fand und die Plasmazellen aus fixen Bindegewebszellen ableitet, wie Staffel (89) sie aus adventitiellen Mutterzellen (Marchand und Saxer) herleitet. Auch Schridde (74, 75) weist die haematogene Abstammung wenigstens der neutral gekörnten Plasmazellen ab, weil er bei seinen Untersuchungen auf die

Zellkörnelungen der Plasmazellen diese Körnelungen bei den Lymphocyten des haematopoetischen Apparates nicht konstatieren konnte. (Doch erkennt er a. a. O. (77) an, daß auch haematogene Lymphocyten Vorstufen der Plasmazellen sein können.) Endlich sind noch anzuführen Pirone (60) und Pascheff (59), die sie auch an Ort und Stelle entstehen lassen. Porcile (61) leitet sie ebenfalls von Lymphocyten ab, wie sie nach Saxer und Ribbert überall vorkommen, läßt aber die weitere Frage der Entstehung offen, wenn vielleicht auch die histiogene gemeint ist; ebenso Sormani (88) nach den Untersuchungen am Magencarzinom. Baumgarten hat auch zugegeben, daß aus der Adventitia der Gefäße Bildungszellen des Bindegewebes hervorgehen können.

Die andere Anschauung der haematogenen Abstammung der Plasmazellen wird geführt von Maximow (39, 41), der sie von Blutgefäßlymphocyten ableitet, besonders wegen der zahlreichen Uebergänge aus solchen Lymphocyten in Plasmazellen; er bringt dabei (39) Clasmatocyten, Plasmazellen, Polyblasten und einkernige Leucocyten in eine große Gruppe. Ihm schließen sich nach dem Vorgange v. Marschalkós, dem eigentlichen Begründer dieser Theorie (37, 38), Glinski, M. Askanazy und G. Schwarz (85) an; ferner beobachtete Ranke (62) interessante Uebergänge aus haematogenen Lymphocyten, und Dubreuil (9), nach dem sie in keine andere Zellart übergehen können. Helly (22) und Cerletti (5) leiten sie auch von ins Bindegewebe emigrierten Lymphocyten ab, wie sie K. Ziegler (108) aus Maximows Polyblasten entstehen läßt. Auch Pappenheim, der doch warm für die Entstehung aus histiogenen Lymphocyten (51) resp. in loco aus

uneigentlichen histiogenen Lymphocyten eintrat (56), und zwar nur unter chronisch-pathologischen Prozessen (55), bejahte (49) wie v. Marschalkó auch die adenoide und damit haematoorganogene Entstehung der Plasmazellen nach seinen Untersuchungen an einer hypertrophierten Tonsille, wobei er auch feststellte, daß der Kern der histiogenen Plasmazellen seltener als der der haematogenen die für die Plasmazellen als typisch bezeichnete Radfigur einnimmt. Endlich leiten nach Schaffer (71), Justi, Schottlaender, Councilman, Krompecher, Dominici, Enderlen und von der Leyen die Plasmazellen ebenfalls vom haematogenen Ursprung ab.

Vermittelnde Stellung zwischen beiden Richtungen nimmt außer Pappenheim noch Schlesinger (72) ein, ferner Almkvist und Joannovics, auch Schridde (80), der zwischen lymphoblastischen und lymphocytären Plasmazellen unterscheiden will, ferner Maciesza-Jelenska (35), die sie aus haematogenen und in loco gebildeten Lymphocyten herleitet, und endlich L. Ehrlich (10), der nicht nur vermittelnd zwischen diesen beiden Richtungen steht, sondern sogar zwischen Unna und v. Marschalkó vermittelt, indem er aus den Unna'schen Zellen direkt v. Marschalkó'sche Plasmazellen entstehen läßt, eine Anschauung, die auch Almkvist teilt, und der sich, wenn auch nicht mit präziser Betonung, Pappenheim anschließt, als er für Almkvist gegen Unna spricht (50), da Unna diese Trennung in Unna'sche und v. Marschalkó'sche Plasmazellen verwirft.

Jedenfalls können wir mit Pappenheim (53, 55) sagen, daß die Vorstufen all dieser v. Marschalkó'schen Plasmazellen histiogener und haematogener Natur

echte große und kleine fertige, völlig differenzierte Lymphocyten und ausgebildete mononucleäre Leucocyten sind. Wenn v. Marschalkó dabei allein die haematoorganogenen Lymphocyten als Vorstufen der Plasmazellen hinstellt, so müssen wir sagen, daß auch diese Lymphocyten letzten Endes histiogener Abstammung sind, und die neusten Forschungen wollen auf die Trennung in histiogene und haematogene darum weniger Wert legen; der Schwerpunkt liegt eben den Unna'schen direkt aus Bindegewebszellen entstehenden Zellen gegenüber in der Entstehung aus Lymphocyten überhaupt. Das zeigten G. Schwarz (85), Helly (22), Pappenheim (49) und Schridde (74, 75), und Pappenheim zog daraus die Konsequenzen in unitarischer Richtung (56).

Von morphologischen und biologischen Eigenheiten der Plasmazellen kurz noch einige Einzelheiten:

Einen Nucleolus im Kern sahen außer Pappenheim (49) noch Klippel und Pierre-Weil (32). Die Vermehrung erfolgt, wie wir sahen, durch amitotische Teilung (Jadassohn (71) oder durch Karyokinese (Schridde (79) und Buettner). Eine Eigentümlichkeit der Plasmazellen, die sie den kleinen Lymphocyten verwandtschaftlich recht nahe stellt, ist ihre amoeboide Migrationsfähigkeit, die Schridde (76) wie die Immigration der Lymphocyten bewiesen hat. In den Schichten des Pflasterepithels hypertrophischer Tonsillen sah er Plasmazellen bei der Immigration bis zur Mucosa vordringen. Auch beobachtete er (79) eine beschränkte Migrationsfähigkeit bei der gonorrhoischen Salpingitis; es fanden sich reichliche typische Plasmazellen mit Radkern und perinucleärem Hof, untermischt mit einzelnen Lymphocyten, um die Blutcapillaren. Sie wanderten z. T. wie Leucocyten durch das Epithel.

Als Nebenbefund schildert er die große Zahl von Karyokinesen, wie sie auch Buettner neuerdings beobachtete im Gegensatz zu Jadassohn (71), der noch 1903 eine mitotische Proliferation der Plasmazellen überhaupt in Frage stellte. Buettner beobachtete ebenfalls die Plasmazellen auf der Wanderung, und zwar ihre Immigration aus der Mucosa in das Epithel des Uterus.

Ferner fand Schridde (74) durch eine besondere Tingiermethode Zellkörnelungen als ein neues Strukturelement, wobei es sich aber nicht um eine neutrophile Substanz handelt (75).

Ueber Ursache, Zweck und Ende der Plasmazellen herrscht durchaus noch keine einigermaßen haltbare Anschauung, sicher ist nur, daß sie sich bei chronisch-entzündlichen Prozessen einstellen. Welcher Art der Reiz ist, der das bewirkt, ist unbekannt. Porcile (61) erklärt sie dabei überhaupt nur für eine vorübergehende Erscheinung, ebenso Ravenna (63). Sisto (86) studierte sie bei der Entzündung der Synovialmenbran durch heteroplastische Transplantationen und fand, daß ihr Auftreten nur von der Art, aber nicht von der Stärke des Reizes abhängig ist (87) und wohl eine Folge chemotaktischer Vorgänge darstellt. Ebenso stellen Klippel und Pierre-Weil (32) als Ursache ihres Auftretens einen Reiz toxischer Substanzen hin. Nach Maciesza-Jelenska (35) dienen sie dagegen zur Bildung antitoxischer Substanzen, und nach Sormani (88) teilweise zum Aufbau des Bindegewebes, welche Meinung Ramon Y Cajal (4) vertritt und der auch Weishaupt (106) beipflichtet, die aber von Dubreuil (9) und Grimani (19) bestritten wird, der auch eine Phagocytose ablehnt. Schaffer (71)

meint, daß Fortschaffung und intrazelluläre Verarbeitung von Zerfallsmaterial ihre hauptsächliche Aufgabe ist. Wederhake (105) konstatierte eine Zunahme der Plasmazellen bei Gravidität, Nissl ihr Auftreten bei progressiver Paralyse, Mott bei Schlafkrankheit im Gehirn, und Schroeder bei Tabes (5). Bei gonorrhoischen Endometritiden konstatierten Hitschmann und Adler (24) ihr Auftreten, ebenso stets bei Endometritis post partum und post abortum. Auch Domarus (8) will ihr Erscheinen lediglich als ein Zeichen von Entzündung auffassen. Endlich will Amersbach (2) Plasmazellen im Infiltrat der Tubenmucosa und im gonorrhoischen Eiter bei Salpingitis gonorrhoica als typisch für Gonorrhoe ansehen, da sie bei anderen Tubenerkrankungen geringer an Zahl waren oder ganz fehlten. Schridde (81) findet sie bis zu 50% im gonorrhoischen Eiter und will aus ihrem Vorkommen darin wie Amersbach eine Gonorrhoe aus dem Ausstrichpräparat diagnostizieren auch ohne Gonokokkennachweis, Plasmazellen in solchem Falle also scheinbar als typisch resp. spezifisch für Gonorrhoe hinstellen. Dem widerspricht Miller (45), der wie Buettner auch bei anderen entzündlichen Erkrankungen reichlich Plasmazellen fand, bei Streptokokkenabszessen des Ovariums, Tuberkulose der Adnexe, Pyosalpinx etc. Er meint, sie seien höchstens im negativen Sinne zur Diagnose der Gonorrhoe verwertbar, indem ihr Fehlen gegen Gonorrhoe sprechen könne.

Auch über das Schicksal der Plasmazellen ist wenig bekannt. Ueber ihren Uebergang in Bindegewebszellen, den einige Autoren befürworten, ist schon gesprochen. Nach Maciesza-Jelenska (35) verfallen sie regressiver Metamorphose oder werden sie

auf dem Lymphwege fortgeschwemmt. Pascheff (59), der sie im Zytoplasma bei Trachom fand, läßt sie absterben und zugrunde gehen. Ebenso urteilt Grimani (18), der aber andrerseits auch ausspricht, sie könnten nach Ablauf der Entzündung wieder zu normalen Lymphocyten werden. Die bei Plasmazellen häufig beobachteten hyalinen Veränderungen sind als Degenerationsvorgänge aufzufassen; auch die „Russel'schen Körperchen", wie sie Fabian (12) und Saltykoff (68) und Klippel und Pierre-Weil (32) beschrieben. Nach Schridde (74) sind schon die mehrkernigen Plasmazellen als in Degeneration begriffen aufzufassen.

Zusammenfassend ist also festzustellen, daß die Unna'schen Plasmazellen der Klarheit halber besser eine andere Nomenclatur erhalten müssen, da sie eben keine echten Plasmazellen im modernen Sinne sind, und nach dem Vorgange Pappenheims (56) besser als „hyperbasophile Fribroblasten" bezeichnet werden; die eigentliche echte Plasmazelle ist die von v. Marschalkó zuerst beschriebene, die folgende Charakteristika zeigt:

„1. Größe des Zellleibes schwankend zwischen der Größe eines Lymphocyten (Maximow 1906 (41), 6μ (Enderlen und Justi), 5, 5μ (Harris), 15—20μ (Leredde und Besançon), und 16μ (Hoffmann).

2. Exzentrische Lage des Radkerns (Pappenheim) mit zentripetalradiärer Chromatinanordnung (Pirone und Hodra) und einem Nucleolus in der Mitte (v. Marschalkó (37), 1899, und Whitefield (107) 1901, Pappenheim (49) 1901, Klippel und Pierre-Weil (32) 1909).

3. Heller perinucleärer Hof (zircumnucleärer-Miller (45); juxtanucleärer-Schaffer 1908)."
nach Schaffer (71).

„4. Gruppierung reichlicher, sich tief mit Kernfarbstoffen tingierender Granula an der Zellperipherie, besonders an dem dem Kern gegenüberliegenden Pole.

5. Die Plasmazellen heben sich bei Färbung mit Carbolfuchsin, polychromem Methylenblau, Pyronin, Thionin etc. und nachfolgender starker Differenzierung scharf von den umgebenden Zellen ab."
nach Hoffmann (26).

Die Plasmazellen entwickeln sich aus Lymphocyten des Blutes, dem haematopoetischen Apparat also, oder aus Lymphocyten des Bindegewebes, also aus Bindegewebszellen oder weiter Unna'schen hyperbasophilen Fibroblasten histiogen, und besitzen eine amoeboide Migrationsfähigkeit. Auf feinere Unterschiede einzugehen, wie auf die Entstehung aus großen und kleinen Lymphocyten, oder von kleinen über die großen als Brücke zu Plasmazellen, auf den Nucleolus, den wechselnden Chromatinreichtum des Kernes, die mitunter unregelmäßigen Conturen, das garnicht so seltene Vorkommen in normalen Geweben Meyer (44), Dantschakoff (7), Maximow (42), Wederhake (105) u. a.) liegt durchaus nicht im Rahmen dieser Arbeit, die in diesem Teile nur den heutigen Stand der Plasmazellenfrage skizieren soll. Studien in den Schriften der Haematologie geben weitere Aufschlüsse, besonders betreffs der Lymphocyten, wie denn Pappenheim (54) überhaupt die ganze Plasmazellenfrage nur als einen akzessorischen Teil und Anhang der theoretischen Hauptfrage nach der

Entstehung des kleinzelligen lymphocytären Infiltrationsgewebes behandelt wissen will. Manchen Wink verdanke ich der kleinen Monographie Schaffers (71) über die Plasmazellen, die während meiner Arbeit erschien und ein reichhaltiges Literaturverzeichnis aufweist, dem ich allerdings nur noch wenig entnehmen konnte, entsprechend auch dem Zweck dieser Arbeit.

2. Zur Endometritisfrage.

Auf dem Gebiet der Frauenheilkunde wurden die Plasmazellen zum ersten Male 1907 diagnostisch verwertet. Hitschmann und Adler traten mit einer Arbeit von hohem wissenschaftlichen Wert an die Oeffentlichkeit (23, 24, 25). Es handelte sich um die bis dahin vernachlässigte Beobachtung und histologische Untersuchung der menstruellen Veränderungen der Uterusmucosa und deren Entzündung. Sie erwarben sich damit das Verdienst, die menstruellen Schleimhautveränderungen genau festgelegt zu haben. Der ganze monatliche Menstruationszyklus beim geschlechtsreifen Weibe wird in einzelne Phasen geteilt und diese werden genau histologisch beschrieben, sodaß die Autoren in der Lage zu sein glauben, von einer beliebigen Curettage normaler Schleimhaut den Menstruationstermin fast auf den Tag genau feststellen zu können. Bei diesen Untersuchungen fanden sie nun die überraschende Tatsache, daß bisher Schleimhautveränderungen für pathologisch gehalten wurden, die re vera noch in die physiologische Breite des Menstruationszyklus gehören. Die sogenannte Endometritis glandularis hypertrophica und hyperplastica stellen nämlich nur praemenstruelle physiologische Drüsenveränderungen dar und sind daher nicht mehr als

Endometritis zu bezeichnen. Sie konzedieren nur die Bezeichnung einer glandulären pathologischen Hyperplasie bei gleichzeitiger Erkrankung des Uterusmuskels und der Adnexe für eine tatsächliche Drüsenvermehrung. Die praemenstruelle typische Annäherung der Drüsen aneinander sei keine Vermehrung. Einzig und allein die Endometritis interstitialis sei ein echter pathologischer Vorgang, da man dabei eine Rundzelleninfiltration habe. Dabei steht man auf rein pathologisch-anatomischen Boden. Die Entzündung verläuft am Uterus genau so wie an anderen Organen, also mit Immigration von Exsudatzellen. Da nun bei chronischen Entzündungen in der Regel Plasmazellen gefunden werden, so ziehen beide Autoren diese Zellart heran und verwerten sie zum ersten Male zur Diagnose. Hitschmann und Adler schließen ihre Publikation mit den Worten: „Es gibt demnach nur eine Form der Endometritis, die Endometritis interstitialis oder Endometritis schlechtweg. Die Diagnose der Endometritis beruht auf dem Nachweis der Plasmazellen. Damit ist die Lehre von der Endometritis ihrer künstlich geschaffenen Besonderheiten entkleidet und auf eine allgemein pathologisch-anatomische Basis gestellt.“ Sie bestreiten ein Vorkommen von Plasmazellen in der normalen Uterusmucosa. Zur selben Zeit kam Teilhaber (92) zu fast genau demselben Resultat, und die wissenschaftliche Tat dieser Forscher regte zu Nachprüfungen an, die z. T. ergaben, daß Hitschmann und Adler scheinbar zu radikal vorgingen, und daß eine Endometritis glandularis hyperplatica wenigstens klinisch in Betracht komme, wenn sich pathologisch-anatomisch auch keine wahre Entzündung finden lasse. An einem reichen Untersuchungsmaterial kam Buettner (3) ziemlich zu dem gleichen Resultat wie

Hitschmann und Adler und empfiehlt bei der Untersuchung auf Endometritis die Plasmazellenfärbung an Stelle der gewöhnlichen Färbung, da sie mehr leistet als die gebräuchliche Kernfärbung mit diffuser Gegenfärbung. Er fand weiter wie Miller (45), daß sich Plasmazellen in Pyosalpingen und Ovarialabszessen verschiedener Provenienz vorfinden, und spricht dann aus, daß einem größeren Lymphocytenreichtum des Endometriums mehr Bedeutung beigemessen werden müsse als Hitschmann und Adler es tun, z. B. bei negativem Plasmazellenbefund. Miller (45) schließt sich Hitschmann und Adler vollkommen an; die tatsächlichen Verhältnisse gäben den logischen Folgerungen der beiden Autoren recht und überzeugten den theoretischen Beurteiler. Ebenso Lorentowicz (34), nach dem nur die meist durch Gonorrhoe entstandene, mit kleinzelliger Infiltration verbundene pathologische Veränderung des Endometriums als Endometritis interstitialis zu bezeichnen ist, wobei der Befund von Plasmazellen maßgebend sei. Schwab (84) folgt Hitschmann und Adlers physiologischen Feststellungen auch, bemerkt aber, daß für gewisse Endometritiden der histologische Befund nicht ausreicht. Bei negativem Plasmazellenbefund seien die Strukturveränderungen derart, daß sie in die Variationsbreite des normalen Endometriums fallen, wobei dann der klinische Befund die Diagnose entscheide. Wie Buettner will er einer Lymphocyteninfiltration mehr Bedeutung beimessen, die zwar ein unregelmäßiger Befund sei, aber doch von einer abgelaufenen Endometritis zeugen möge, wenn die Plasmazellen wieder verschwunden sind. Seiner Meinung nach sprechen Plasmazellen dafür, daß der entzündliche Prozeß noch nicht ein gewisses Alter

erreicht hat, bezw. daß ein frischer Nachschub der Endometritis vorliegt. Teilhaber (92) weist, abgesehen von denselben Befunden wie sie Hitschmann und Adler hatten, noch darauf hin, daß sich bei gonorrhoischem Ausfluß häufig interstitielle Endometritis nachweisen lasse mit reichlicher Anhäufung von „Eiterzellen" im Gewebe, und ein ähnliches Verhalten scheine nach Aborten nicht selten zu sein. Bezüglich der Blutungen ist er anderer Meinung wie Hitschmann und Adler und verweist auf frühere Untersuchungen (90). Hartje, der ebenfalls Hitschmann und Adler zustimmt (19), weist Schwabs Anschauung einer Endometritis ohne Plasmazellenbefund zurück (20) und hält nur praemenstruelle Bilder am 9.—14. Tag post menses für sicher pathologisch. Die Blutungen führt er wie Teilhaber und Meier (90) auf andere Ursachen zurück, speziell Veränderungen des Myometriums und Allgemeinkrankheiten. Ueberhaupt sind fast alle Autoren einig in der Anerkennung der Verdienste Hitschmann und Adlers um die Kenntnis der menstruellen Veränderungen, können ihnen aber z. T. betreffs der Endometritis nicht folgen. So will Schickele die Endometritis glandularis beibehalten (Beitr. f. Geb. u. Gyn. Bd. 13, Heft 3, 1909); Schwabs Standpunkt ist schon erläutert. Freund (14) will den Begriff „chronische Hyperplasie" aufrecht erhalten wissen bei funktionellen Ovarialanomalien, klinischen Beschwerden ohne nachweisbare Genitalerkrankungen und histologische Anhaltspunkte für eine Entzündung mit keineswegs seltenen Schleimhautanomalien. Indessen sei der Befund von Plasmazellen diagnostisch sehr wertvoll. Ihm schließen sich Thorn (93, 94) und Schaeffer (70) an, auch Veit (102), der außerdem

zum Studium der Menstruationsverhältnisse am kranken Endometrium anregt. Ferner kann sich Ellerbroek (11) Hitschmann und Adler nicht ganz anschließen, da sich durch die neue Theorie sehr viele Schleimhautanomalien nicht erklären ließen. In seinem historischen Referat über die Endometritisforschung bemerkt Keller (31), Hitschmann und Adler im Großen und Ganzen zustimmend, daß Schwab den Plasmazellen, die er von 40 Fällen 34mal fand, keinen diagnostischen Wert beilege, daß Schick sie in 60 Fällen nur 14mal beobachtete (Adnexe entzündet), Weishaupt (106) sie meist bei Gonorrhoe und und Wederhake (105) sie in der Schwangerschaftsdezidua fand, nie bei Aborten, Chorionretentionen (!) u. s. f., wo die akuten Leucocyteninfiltrationen im Vordergrund standen. Hegar (21) findet wie Ellerbroek viele Fälle, bei denen sich die pathologische Hyperplasie und Hypertrophie der Drüsen wohl von der physiologischen trennen lasse und erklärt, Plasmazellen allein seien für den Endometritisbegriff nicht maßgebend. Diesen Standpunkt teilt auch Pankow (48). Frey (15) will mit Henkel eine glanduläre Endometritis ebenfalls beibehalten. Er fand bei Endometritis post abortum sehr häufig Plasmazellen in der Dezidua, ferner da, wo man von vornherein eine Entzündung annehmen konnte oder mußte (Bartholinitis, Salpingitis gonorrhoica). Andrerseits war der Plasmazellenbefund grade in Fällen negativ, wo sie erwartet wurden. Er glaubt mit Henkel, daß es Endometritiden ohne Plasmazellen gibt. Hitschmann und Adler gingen zu weit, wenn sie Plasmazellen allein als Kriterium der Endometritis ansehen wollen; sie seien, wie auch Weishaupt (106) bemerkt, nur für die interstitiellen

und nicht für die glandulären Veränderungen wichtig. Kuestner (33) erwähnt die neue Lehre, behält aber die alte Einteilung Ruges noch bei. So auch Jolly (30), der sich der Lehre Hitschmann und Adlers gegenüber absolut ablehnend verhält und den Plasmazellen vorläufig noch jede praktische Bedeutung abspricht, denselben Gebilden, die Kehrer „Zellen der Zukunft" nannte; er begründet das damit, daß „der Vorgang der Entzündung überhaupt noch nicht völlig klargelegt ist, und namentlich die Herkunft der Plasmazellen und ihr Auftreten im Gewebe noch in ganz verschiedener Weise gedeutet wird".

Die Frage dreht sich also darum, ob neben der Endometritis interstitialis rein pathologisch-anatomischer Art, für deren Diagnose der Befund von Plasmazellen maßgebend ist, nicht nur klinisch, sondern auch pathologisch-anatomisch eine Endometritis glandularis anzuerkennen ist. Das kann aber nach den Gesetzen der Pathologie nur dann der Fall sein, wenn histologisch die Anzeichen eine Entzündung offen und klar sind. Anderenfalls darf man eben nie eine Endometritis, also eine Entzündung des Endometriums annehmen, wenn es sich nur um eine Hyperplasie oder Hyertrophie der Drüsen handelt. Die interstitielle Endometritis mit Rundzelleninfiltration und Plasmazellen bei chronischen Formen, die natürlich für Plasmazellen vorausgesetzt sind, ist demnach scharf zu trennen von Hyperplasien und Hypertrophien der Mucosa, und die Lehre Hitschmann und Adlers besteht insofern zu Recht.

3. Eigene Untersuchungen.

a) Methoden.

Das gesamte Material wurde in Alkohol gehärtet und über Xylol in Paraffin eingebettet. Die Schnitte

waren 7—10 Mikren dick. Von jedem Fall wurden drei Färbungen gemacht; ein Uebersichtspraeparat wurde mit Haemalaun-Eosin gefärbt, dann je eins nach Unna-Pappenheim mit Pyronin-Methylgrün und nach Unna mit polychromem Methylenblau. Das Uebersichtspraeparat diente zur Orientierung, da bei den anderen Färbungen die anatomischen Einzelheiten nicht so klar hervortreten. Die Unna-Pappenheim'sche Färbung diente lediglich dem Auffinden der Plasmazellen; erst nach einigem Probieren gelang es, gute Bilder zu bekommen. Da die Praeparate beim Entwässern in Alkohol sehr stark ablassen, wurden sie — mit einer kleinen Modifikation der Angaben Schmorls (pg. 124) — stets genau 15 Minuten im Brutschrank bei 37,5 Grad gefärbt, schnell in reichlichem kalten Wasser abgespült und in Alkohol entwässert etc. Damit wurden z. T. prächtige Bilder erzielt, und selbst vereinzelte Plasmazellen ließen sich ohne große Schwierigkeit auffinden. Das basophile Granoplasma des Zellleibes leuchtete schön rot aus der hellgrünen Umgebung hervor, und der exzentrische grüne Kern zeigte eine dunkelgrüne Radfigur, sehr häufig auch einen auffallend tiefroten zentralen Nucleolus, und der perinucleäre Hof zeichnete sich gut ab. Auch die Drüsen der Mucosa waren rosig gefärbt, Kernkörperchen grün, Plasma rot. In allen Fällen wurde eine Rundzelleninfiltation konstatiert, die sich bei dieser Färbung auch sehr gut abhob, welche nach Miller (45) nur dann als ideal gelten kann, wenn sich die Plasmazellen in der geschilderten Weise abheben und nicht die bläulich-violette Compromißfarbe aufweisen, wie sie Pappenheim selber in seinem Atlas abbildet. Auch die Deziduazellen mit dem zentralen Kern und dem rosig angehauchten ovalen

Zellleib fielen auf. Die Unna'sche Färbung diente nur als Kontrolle; dabei zeichneten sich schollige Granoplasmamassen in den Plasmazellen sehr schön ab, mitunter auch das feinere Chromatinnetz des Kernes; indessen leistet diese Färbung nicht entfernt das, was mit Pyronin-Methylgrün zu erzielen ist, zumal für das Aufsuchen und Studieren der Plasmazellen. Nur solche Befunde sind gültig resp. als positiv aufgefaßt, wo die Plasmazellen alle eben und im 1. Teil der Arbeit geschilderten Charakteristika aufwiesen.

Benutzt wurde das Mikroskop Leitz C. und die Oculare 3,5 sowie die Objektive 2,6 und Oelimmersion 1/12 (bis Vergr. 1200).

Die Färbetechnik war im Einzelnen folgende:

1. Haemalaun 5,0
   Wasser 100,0

In warmem Wasser gelöst, filtriert, abgekühlt.

Färbung 5 Minuten, Abspülen in Wasser, dann für einige Sekunden in wässrige Eosinlösung (einige Körnchen zu 100 ccm Wasser).

Abspülen in Wasser, Entwässern in Alkohol, Aufhellen in Xylol, Balsam.

2. Unna-Pappenheim: Pyronin-Methylgrün.

Methylgrün	0,15
Pyronin	0,25
Alkohol	2,50
Glyzerin	20,0
0,5% iges Karbolwasser .	100,0

Im Brutschrank bei 37,5 Grad 15 Minuten färben, dann schnell in reichlichem kalten Wasser abspülen, schnell in Alkohol entwässern, Aufhellen in Xylol, Balsam.

3. Unna: polychromes Methylenblau.

Färbung $^1/_2$—1 Stunde im pol. Methylenblau. Dann Abspülen in Wasser, hierauf entfärben in Unnas

Glyzerin-Aether-Mischung (1 Teil auf 4—5 Teile Wasser), bis die collagenen Fasern auf der Durchsicht hellblau erscheinen. Abspülen in zu wechselndem reichlichen Wasser, in Alkohol entwässern, in Xylol aufhellen, Balsam.

Nach Schmorl.

b) Material.

Als Material lagen etwa 50 Fälle mit der klinischen Diagnose „unvollkommener Abort" vor. Davon schieden 2 aus, weil sie einfache Aborte waren, und mehrere, weil sie sich als Endometritis interstitialis erwiesen, wobei sich in der Mehrzahl prachtvolle Plasmazellen fanden. Es blieben dann 38 Fälle absolut klaren und einwandfreien unvollkommenen Aborts. Einer davon ist ein putrider Abort. Wie aus den beifolgenden Auszügen aus den Krankengeschichten hervorgeht, verteilen sich die Aborte bezüglich der Schwangerschaftszeit folgendermaßen:

Erster Schwangerschaftsmonat:	3 Aborte	=	9%
Zweiter „	13 Aborte	=	30%
Ende 1., Anfang 2. „	3 Aborte	=	9%
Dritter „	13 Aborte	=	30%
Fünfter „	1 Abort	=	3%
Unbekannter „	4 Aborte	=	11%
Ohne jede Angabe „	1 Abort	=	3%

Die Dauer der Retentionen betrug, prozentualiter zusammengestellt:

Einige Tage in	2 Fällen	=	5 %
2 Tage in	1 Fall	=	2,5%
4 Tage in	1 Fall	=	2,5%
1 Woche in	3 Fällen	=	7,5%
1½ Woche in	1 Fall	=	2,5%
2 Wochen in	1 Fall	=	2,5%
3 Wochen in	8 Fällen	=	25 %

4 Wochen in	4 Fällen	= 10	%
5 Wochen in	4 Fällen	= 10	%
6 Wochen in	1 Fall	= 2,5	%
8 Wochen in	4 Fällen	= 10	%
10 Wochen in	1 Fall	= 2,5	%
12 Wochen in	2 Fällen	= 5	%
16 Wochen in	3 Fällen	= 7,5	%
34 Wochen in	1 Fall	= 2,5	%
Ohne jede Angabe	1 Fall	= 2,5	%

Von den Patientinnen waren 32 Pluriparae, 3 I parae, bei 3 fehlen die Angaben. Vorausgegangen waren schon Fehlgeburten bei 12, darunter 1 vor 8 Jahren, 1 vor 1 Jahr, 1 vor 5 Monaten. Bei manchen Fällen waren die Aborte kompliziert durch andere Affektionen, so 7mal mit Retroflexio uteri mobilis, 2mal mit Retroversio uteri, 2mal mit Erkrankungen der Adnexe (Ovarium dextr. vergrößert resp. beide Ovarien zystisch degeneriert); 1mal ging eine Pyelonephritis nebenher und 1mal fand sich eine größere Erosion. An Tuberculose der Lungen litt ferner 1 Patientin und 1 an hochgradiger Anaemie infolge starker durch den unvollkommenen Abort hervorgerufener Blutungen, 1mal stellte sich nach einer Alexander-Adams-Operation eine Bronchitis ein und in 1 Falle wurde die Reconvaleszenz durch eine Pleuritis sicca und nachfolgende Schenkelvenenthrombose gestört. Die klinische Untersuchung ergab ferner 3mal Emmetsche Risse, 8mal war das Orificium externum, 7mal war das Orificium internum geschlossen, 13mal der Cervicalkanal durchgängig. — Die Behandlung bestand stets in digitaler oder instrumenteller Ausräumung der Abortreste in Aether-Sauerstoff-Narkose mit nachfolgender Spülung und 24stündiger Jodoform-Gaze-Tamponade. In 5 Fällen wurde die Alexander-Adams'sche

Operation sofort angeschlossen, 1 mal zur Extirpation der erkrankten Adnexe die Laparatomie vorgenommen und einmal eine Erosion kauterisiert. Infolge der Cervixdilatation mit Hegar'schen Bougies entstand 1 mal ein kleinerer Cervixriß, der genäht wurde, und einmal ein größerer durch die ganze Vorderwand der Cervix, der bis zum Os internum ging und zur Vernähung erst eine Ablösung der Blase nötig machte. — Die Temperaturen hielten sich im allgemeinen um 37 Grad, und Steigerungen wurden nur nach operativen Eingriffen notiert, abgesehen natürlich von der Pyelonephritis, die die eine Patientin mitbrachte, und dem putriden Abort. In beiden Fällen betrug die Temperatur am Tag der Aufnahme 39 Grad und ging infolge der Behandlung bald zurück; in dem Fall des putriden Aborts traten in Begleitung der erhöhten Temperatur auch Schüttelfröste auf; nach einem mehrtägigen Temperaturabfall stieg sie am 6. und 7. Krankheitstag wieder auf 38,2, um dann definitiv abzufallen und zur Norm zurückzukehren. Eine Ausnahme machen außer den Temperatursteigerungen in 4 Fällen nach der Alexander-Adams-Operation, der einen Laparatomie und dem großen Cervixriß in erster Linie die sehr fest sitzenden Retentionen, drei sehr lange retinierte Fleischmolen und ein fünf Wochen retinierter größerer Rest, in dessen Fall am Abend des Operationstages die Temperatur 38,6 betrug, 2 Tage später 39,7, weitere 2 Tage danach sogar 40,0 unter Schüttelfrost wie am 1. Fiebertage. Auch hier ließ das Fieber bald nach und die Temperatur wurde normal. Auf diesen Punkt ist später noch des Weiteren zurückzukommen. — Bezüglich der Menstruationsverhältnisse stellen sich nebenbei bemerkt die Ziffern recht verschieden: 2 Fälle scheiden aus, weil die anamnestischen Daten fehlen.

26 menstruierten regelmäßig 3—4 tägig alle 4 Wochen, je 1 allmonatlich 7, 8 oder 9 Tage; der Blutverlust war 8 mal stark, 4 mal gering, sonst mittelmäßig. In 5 Fällen war die Menstruation mit Schmerzen im Kreuz oder im Unterleib verbunden. Ueber den Beginn der Menses im Anfang der Pubertät fehlen leider 3 mal die Angaben. Von den 29 regelmäßig Menstruierenden ergibt sich:

Menstruationsbeginn im 12. Jahre bei 1 Fall = 3,5%
„ im 13. Jahre bei 6 Fäll. = 20,7%
„ im 14. Jahre bei 5 Fäll. = 17 %
„ im 15. Jahre bei 7 Fäll. = 24 %
„ im 16. Jahre bei 2 Fäll. = 7 „
„ im 17. Jahre bei 2 Fäll. = 7 %
„ im 18. Jahre bei 4 Fäll. = 14 %
„ im 19. Jahre bei 2 Fäll = 7 %

Vier menstruierten unregelmäßig nach folgenden Angaben:

Beginn im 14. Jahr, alle 3—5 Wochen mäßige Blutung, Kreuzschmerzen, 3 - 4 Tage.

Beginn im 15. Jahr, alle 3—6 Wochen, geringer Blutverlust, 3 – 4 Tage.

Beginn im 16. Jahr, alle 6—8 Wochen, viel Blut, Kreuzschmerz, 5 Tage.

Beginn im 18. Jahr, alle 3—6 Wochen, viel Blut, Kreuzschmerzen, Ohnmachten, 3—4 Tage.

Das Verhältnis der regelmäßig Menstruierenden 32 zu den unregelmäßig Menstruierenden 4 stellt sich demnach auf 89% : 11%.

c) Krankengeschichten und histologischer Befund.

Lfde.Nr.	Journal-Nr.	Name, Stand Schwangerschaft	Klinische Diagnose	Menstruation und Blutungen
1.	1908 152 7. 5.	G., Auguste, Restaurateursfrau, 33 J. 6. Schwangerschaft. Abort vor 3 Monaten im 3. Monat. Früher 2 Fehlgeburten im 1. und 3. Monat.	Abortus incompletus.	Menstruation regelmäßig seit dem 13. J., letzte 18. 11. 07. Seit Mitte Februar dauernd Blutungen, im März Abgang von Stücken.
2.	1908 161 12. 5.	B., Luise, Dienstmädchen, 22 J. 1. Schwangerschaft. Abort vor 10 Tagen im 1. Monat.	Abortus incompletus.	Menses regelmässig seit 18. Letzte 23. 4. Seit 2. 5. starke Blutung.
3.	1908 215 6. 7.	P., Friederike, Arbeiterfrau, 35 J. 9. Schwangerschaft. Abort vor 3 Wochen im 2. Monat. Früher 2 Fehlgeburten ohne Arzt	Abortus incompletus. In der Reconvaleszenz Pleuritis sicca dextr. u. Schenkelvenenthrombose rechts.	Menstruation regelmäßig seit 13. J., letzte 1. 5. Mitte Juni starke Blutung und Abgang von Stücken.
4.	1908 248 8. 8.	G., Sophie, Tagelöhnerfrau, 44 J. 16. Schwangerschaft. Abort vor 3 Wochen im ? Monat. 1 Fehlgeburt vor 3 J. m. Abrasio.	Abortus incompletus.	Menses dauerten 8 Tage unter starker Blutung. Sonst nichts zu eruieren. Seit 3 Wochen dauernd starke Blutungen, mehrere Ohnmachten.
5.	1908 258 18. 8.	B., Emma, Arbeiterfrau, 25 J. 3. Schwangerschaft. Abort im ? Monat vor 5 Wochen.	Abortus incompletus.	Menstruation regelmäßig seit 12. J. von 9tägiger Dauer. Letzte ? Seit 5 Wochen dauernd Blutungen in wechselnder Stärke mit Leib- und Kreuzschmerzen.

Klinischer Befund	Behandlung	Histologischer Befund
vicalkanal durchgig. Oberhalb Os int. weiche sen. Uterus vergrößert.	11. 5. Manuelle Extraction eines fast hühnereigroßen fleischähnlichen Gewebes. Glatter Verlauf. 21. 5. entlassen.	Dezidua und Chorionzotten in Nekrose, stark infiltriert. Gefäße hyalin. Kein normales Gewebe vorhanden Alles in hyaliner Degeneration.
vicalkanal durchgig; a. d. Hinterand des Uterus eiche Massen. us von wechselner Consistenz.	13. 5. Ausräumung reichlicher Dezidua, Abrasio. Glatter Verlauf. 21. 5. entlassen. Schonungsattest weg. Anaemie.	Reichlich Deziduazellen und Syncytiuminseln, die tief in die Mucosa eindringen. Dezidua teilweise nekrotisiert, mit geschichteten Blutungen. In der Mucosa starke Rundzelleninfiltration, Drüsen z. T. sehr weit mit Vorsprüngen ins Lumen. Auch in der Dezidua entzündliches Infiltrat.
.ext.geschlossen. rium dextr. vergrößert.	9. 7. Ausräumung bohnengroßer Gewebsteile, Abrasio. Entlassen 6. 8.	Mucosa zeigt gewundene, z. T. invaginierte Drüsen, Rundzelleninfiltration. Dezidua meist nekrotisch. In der Mucosa Plasmazellen spärlich.
rif. ext. durchgig. Uterus groß und schlaff.	9. 8. Ausräumung einer taubeneigroßen Fleischmole, Abrasio. Tp. am Op.-Tage 37,5, sonst normal. 19. 8. entlassen.	Infiltrierte Dezidua und Chorion in Degeneration und Nekrose.
.ext.geschlossen. us wenig vergrößert, hart.	19. 8. Ausräumung bohnengroßer, als Reste einer Fleischmole anzusprechender Massen. Abrasio. Glatter Verlauf. 26. 8. entlassen.	Mucosa zellig infiltriert und stellenweise blutig durchtränkt. Drüsen z. T. spärlich und mäßig erweitert, z. T. dichter aneinander und weiter. Dezidua nekrotisierend.

Lfde.Nr.	Journal-Nr.	Name, Stand Schwangerschaft	Klinische Diagnose	Menstruation und Blutungen
6.	1908 264 23. 8.	G., Elise, Arbeiterfrau, 26 J. 2. Schwangerschaft. Fehlgeburt angeblich im April, also im 3. Monat vor 4 Monaten.	Abortus incompletus.	Menses seit 18. J., unregelmäßig 3—6-wöchentl., 3—4-tägig unter reichlichem Blutverlust und Schmerzen im Mittelbauch, Ohnmachtsanfällen. Letzte Anfang Februar. Blutungen in der 2. Hälfte des April, je eine Woche Ende Mai und Juni, Mitte und Ende Juli, jetzt seit 14 Tagen.
7.	1908 269 26. 8.	B., Luise, Arbeiterfrau, 30 J. 7. Schwangerschaft. 1 Fehlgeburt im Januar, Auskratzung, dann zweite Auskratzung Anfang April, weil seit Mitte Januar wieder Blut abging. Abort im 2. Monat vor $8^1/_2$ Monat.	Abortus incompletus.	Menstruation seit dem 18. J. regelmäßig achttägig mit reichlicher Blutung. Letzte Ende Nov. 07. Nach der 2. Auskratzung wieder Blutungen seit Ende April, Mitte Juli enorm stark, ließen dann wieder nach, ohne je ganz auszusetzen. Seit Ende Januar Schmerzen im Unterleib.
8.	1908 274 3. 9.	F., Ernestine, Matrosenfrau, 39 J. 7. Schwangerschaft. Abort Ende 1. Monats vor $2^1/_2$ Monat. 1 Fehlgeburt vor 8 Jahr.	Abortus incompletus. Pyelonephritis dextra.	Menses seit 13. J. regelmäßig 7-tägig, Kreuzschmerzen. Seit Anfang Juli dauernd Blutung, seit 10 Tagen besonders stark.

Klinischer Befund	Behandlung	Histologischer Befund
Portio geschlossen im Querspalt. Uterus wenig vergrößert.	25. 8. Ausräumung mehrerer bohnengroßer recht adhaerenter Abortreste.	Mucosa mit etwas erweiterten, z. T. gewundenen Drüsen. Dezidua und Chorionzetten in Degeneration. Infiltration.
Portio mit beiderseitigen Emmetschen Rissen, klaffend durchgängig. Uterus vergrößert, hart.	27. 8. Uterus reich und schlaff. Abrasio ergibt reichliche auf Abort verdächtige Schleimhautbröckel. Am Tag post op. Tp. 37,8 sinkt schnell aufs Normale. 5. 9. entlassen.	Mucosa ödematös aufgelockert, reich an kleinen Gefäßen; Blutaustritte; Drüsen erweitert. Dezidua mit reichlichen hyalin veränderten Gefäßen, z. T. nekrotisch. In allen Teilen entzündliche Infiltration. In der Mucosa vereinzelt Zellen, die die Charakteristica der Plasmazellen meist nur undeutlich aufweisen; fast bei allen fehlt der perinucleäre Hof, einige zeigen einen homogen dunkelgrünen Kern und rotes körniges Granoplasma. Doch sind sie zweifellos als Plasmazellen anzusprechen.
Portio hypertroptisch pilzförmig, für Fingerkuppe durchgängig. Uterus vergrößert, hart. Schmerzen in der rechten Nierengegend zur Blase ausstrahlend. Tp. 39, Puls 110, wird bald normal (5. 9.).	Behandlung der Nierenerkrankung. 9. 9. instrumentelle Entfernung alter Eimassen und auf Zotten verdächtigen Gewebes, Abrasio. Glatter Verlauf. 19. 9. entlassen.	Es findet sich ein vollständiges Ei in der Dezidua eingeschlossen. Lichtung mißt 6 : 2½ mm. Das Amnion ist schlecht erhalten, kenntlich nur durch eine dichtere fasrige Anordnung nach dem Lumen zu, kein Epithel. Die Membrana chorii ist im Allgemeinen gut gefärbt. Chorionzotten z. T. völlig lebensfrisch zum kleineren Teil gruppenweise nekrotisch. Der intervillöse Raum nur z. T. von coaguliertem Blut erfüllt, und an diesen Stellen sind auch die Chorionzotten im Zustand der Nekrobiose. An den gut erhaltenen Stellen ist noch deutlich der doppelreihige Epithelbesatz der Zotten und auch der Membrana chorii nachweisbar. Verstreute Syncytiumknospen im intervillösen Raum und an den Zottenspitzen. Die deziduale Eikapsel ist mit Ausnahme einer Stelle weitgehend verändert; an dieser finden sich Nekrosen, streifenweise Blutherde und in dichten Zügen Infiltrate, die z. T. aus polynucleären Leucocyten bestehen. Die gut erhaltene Partie der Eikapsel, die wahrscheinlich der Serotina entspricht und an einem Ende der Länge des Eis sitzt, zeigt Dezidua, die außer zelliger Infiltration von einer normalen Dezidua kaum zu unterscheiden ist. Der Gegend der wenig veränderten Dezidua entsprechen auch die noch am besten erhaltenen Chorionteile. Die Mucosa ist an den meisten Stellen gut erhalten; es sind deutliche Schwangerschaftsdrüsen vorhanden; sehr starke Infiltration, die sich bei Plasmazellenfärbung zum großen Teil als aus Plasmazellen bestehend erweist, auch in der Dezidua im sorotinalen Teil

Lfde.Nr.	Journal-Nr.	Name, Stand Schwangerschaft	Klinische Diagnose	Menstruation und Blutungen
9.	1908 288 17. 9.	H., Adolfine, Arbeiterfrau, 24 J. 4. Schwangerschaft. Abort vor 2 Monaten im ? Monat	Abortus incompletus.	Menses seit 15. J. regelmäßig. Letzte ? Seit Juni oder Juli dauerndBlutungen mit ziehenden Schmerzen im Unterleib. Z. Zt. der Regel seit Winter Uebelkeit und Erbrechen. Seit Mitte Juli dauernd stärkere Blutungen, die jetzt besonders stark sind.
10.	1908 316 17. 10.	K., Anna, Schneidersfrau, 21 J. 1. Schwangerschaft. 26. 9. Abort, vorher 12 Tage Blutung, also Abort vor 3 Wochen, Anfang 3. Monats.	Abortus incompletus. Retroflexio uteri mobilis II.	Menses seit 15. J. regelmäßig, letzte 8.—12. Juli. Seit dem Abort dauernd Blutung.
11.	1908 P. P. 132 19. 10.	S., Johanna, Postassistenfrau, 23 J.	Fleischmole	
12.	1909 127 29. 4.	Pf., Marie, Töpferfrau, 28 J. 3. Schwangerschaft. Abort im 2. Monat vor 1 Monat.	Abortus incompletus. Retroflexio uteri mobilis.	Menses seit 14. J. unregelmäßig 3—5-wöchentl. 3—4-tägig unter Kreuzschmerzen. (Z. Zt. Menses.) Abort Ende März mit dauernder Blutung bis 20. 4. 8 Tage Pause, 26. 4. neue Blutung.

Klinischer Befund	Behandlung	Histologischer Befund
Portio: Querspalt. Uterus kleinfaustgroß hinter der Lymphyse, von wechselnder Consistenz.	19.9. instrumentelle Ausräumung reichlicher derber weißgrauer Abortmassen (Mole). Glatter Verlauf. 27.9. entlassen.	Dezidua stark infiltriert mit weiten Gefäßen. Zotten. Stellenweise Nekrosen.
Orif. ext. Grübchen. Uterus etwas vergrößert, weich, in Retroflexio aufrichtbar.	19. 9. instrumentelle Ausräumung reichlicher Schleimhaut. Glatter Verlauf. 28. 9. entlassen.	Mucosa zeigt erweiterte Drüsen und Rundzelleninfiltration. Deziduazellen. Zotten.
	20. 10. Manuelle Lösung und Extraktion der kleinfaustgroßen Mole. Abrasio. Am Tage post. op.38.2,dann normal. 31. 10. entlassen.	Dezidua und Zotten, meist in hyaliner Degeneration und Nekrose, z. T. infiltriert. Keine Mucosa.
Orif. ext. durchgängig. Uterus in Retroflexio leicht aufrichtbar, weich, wenig vergrößert.	1. 5. Abrasio. Wenig Schleimhaut. Alexander-Adorus. Tp. P. Tp. P. 29.37 | 92 | 4.36,2 | 80 30.37 | 84 | 5.37,6 | 84 1.37,4 | 84 | 6.36,8 | 80 2.38,6 | 104 | 7.37,3 | 80 3.37,3 | 92 | 8.36,9 | 76 etc. normal. 15. 5. entlassen.	In der infiltrierten Mucosa erweiterte korkzieherartig gewundene Drüsen. Dezidua mit stellenweise follikulärer Rundzellenanhäufung, z. T. nekrotisch. Etwas blasse Plasmazellen in mehreren Herden in der Mucosa.

Lfde.Nr.	Journal.-Nr.	Name, Stand Schwangerschaft	Klinische Diagnose	Menstruation und Blutungen
13.	1909 180 7. 6.	B., Luise, Zugführersfrau, 34 J. 6. Schwangerschaft. Abort vor 5 Wochen im 3. Monat. 1908 Abort, klinisch behdt.	Abortus incompletus.	Menses regelmäßig, letzte Mitte Febr. Dann 10 Wochen Amenorrhoe, Abort, 6 Wochen starke Blutung.
14.	1909 182 8. 6.	B., Caroline, Arbeiterfrau, 35 J. 3. Schwangerschaft. Abort im 3. Monat vor einigen Tagen. Früher einmal Fehlgeburt.	Abortus incompletus.	Menses regelmäßig seit 15 J. mit Unterleibschmerzen, letzte 10. März. 10 Wochen Amenorrhoe, dann seit 31. Mai Blutung, vor 3 Tagen Abgang von Stücken. Seit 4 Tagen ziehende Schmerzen im Unterleib.
15.	1909 P. P. 100 2. 7.	H., Paula, Privatiersfrau, 32 J. Abort vor einigen Tagen im ? Monat.	Abortus incompletus.	
16.	1909 227 4. 7.	R., Johanna, Arbeiterfrau, 40 J. 3. Schwangerschaft. Fehlgeburt im 5. Monat vor 4 Monaten.	Abortus incompletus. Retroflexioversio uteri mobilis.	Regelmäßige Menstruation seit 13. J., letzte ? Abort 4. 3. 09. Blutung vom 31. 5. bis 20. 6. stark, 3 Tage frei, seit 23. 6. stark.
17.	1909 239 12. 7.	Fr., Anna, Sergeantenfrau, 23 J. 2. Schwangerschaft. Abort Anfang 3. Monats vor 5 Wochen.	Abortus incompletus. Retroversioflexio uteri mobilis.	Menses regelmäßig seit 15 J., letzte 5. März und 2. April, früher unter Kreuzschmerzen, seit der Verheiratung nicht mehr. Seit 6. Juni dauernd Blutung, anfangs stark mit Abgang von Stücken.

Klinischer Befund	Behandlung	Histologischer Befund
Cervicalkanal durchgängig. Uteruscarum leer; weich, etwas vergrößert, in Retroversio.	8. 6. Abrasio liefert reichlich Schleimhaut. Post. op. Tp. bis 38, fällt täglich bis zur Norm. 16. 6. entlassen.	Mucosadrüsen eng beieinander, erweitert und geschlängelt. Rundzelleninfiltration.
Cervicalkanal durchgängig. Uterus vergrößert.	10.6. Abrasio liefert wenig Schleimhaut; überall glatte Uteruswand. Glatter Verlauf. 18.6. entlassen.	Mucosa infiltriert, Drüsen ziemlich weit und zackig. Dezidua zellig infiltriert, z. T. nekrotisch. Ins Nekrotische hinein ein weites Gefäß mit plasmazellenähnlichen Gebilden, die einen homogenen Kern mit rotem Nucleolus haben und im Granoplasma stark abgeblaßt sind.
	2. 7. Ausräumung. Wenig Schleimhaut. Tp. 2.7.38 | 7. 37,7 3. 36,7 | 8. 36,5-38,9 4. 37,6 | 9. 37,3 6. 36,5 | etc. normal. 14. 7. entlassen.	Teilweise normale Mucosa mit wenig Drüsen und starken interstitiellen Stroma, teilweise enggestellte Drüsen und geringes Stroma. Drüsen mäßig erweitert, grade oder geschlängelt. Infiltration. Vereinzelt Opitzsche Schwangerschaftsdrüsen. Dezidua durchblutet. Keine foetalen Elemente.
Rechts Emmetscher Riß. Portio livide verfärbt, geschlossen. Uterus weich und vergrößert.	7. 1. Abrasio. Emmetsche Plastik. Glatter Verlauf. Tp. nur am Abend vor Op. über 37,5 sonst normal.	Mucosa durchblutet, Rundzelleninfiltration. Drüsen korkzieherartig geschlängelt. Abortreste nicht nachweisbar. Für den abgelaufenen Abort sprechen nur einige hyalin-fibrinoide Balken (weitgehend regressiv veränderte Chorionzotten?) Reichlich Plasmazellen.
Orif. ext. geschlossen. Uterus vergrößert, schlaff und dünn, retroflektiert.	14.7. Abrasio von Abortresten (verkleinerter Kreislauf); Alexander-Adams. Tag post op. Tp. 38,2, fällt am 16. auf 37,8 u. s. f. zum Normalen. 25. 7. entlassen.	Wenig Mucosa mit Rundzelleninfiltration. Dezidua; Chorionzotten. Reichlich Plasmazellen in der Mucosa und Dezidua mit schönem Nucleolus.

Lfde.Nr.	Journal-Nr.	Name, Stand Schwangerschaft	Klinische Diagnose	Menstruation und Blutungen
18.	1909 287 10. 8.	K., Viktoria, Schnitterfrau, 22 J. 1. Schwangerschaft. Abort Anfang 3. Monats vor 3 Wochen	Abortus incompletus.	Menses seit 16. J. unregelmäßig 5-tägig alle 6—8 Wochen mit starkem Blutverlust und Leibschmerzen; letzte 14. 5. Seit 19. Juli ständige starke Blutung; Stücke abgegangen.
19.	1909 299 18. 8.	P., Jeanette, Ehèfrau, 37 J. 11. Schwangerschaft. Abort im 2. Monat vor 3 Wochen.	Abortus incompletus.	Menses seit 15. J. regelmäßig, letzte Anfang Juni schon verspätet und stärker. Ende Juli zunehmende Blutung.
20.	1909 357 22. 10.	D., Minna, Arbeiterfrau, 30 J. 4. Schwangerschaft. Abort im 2. Monat vor 4 Monaten.	Abortus incompletus.	Menses regelmäßig seit 16. J. Mitte Juni nach 6-wöchentl. Amenorrhoe Blutung 4 Wochen. Seit September mit geringen Unterbrechungen dauernd Blutung. 17. 10. Tamponade.
21.	1909 402 19. 11.	Schr., Auguste, Vorknechtsfrau, 30 J. 4. Schwangerschaft. Abort im 2. Monat vor 3 Wochen. Einmal eine Fehlgeburt.	Abortus incompletus.	Regelmäßige Menstruation mit starkem Blutverlust seit 13. J., letzte Ende August. Amenorrhoe 4 Wochen, seit 3 Wochen Blutung, anfangs mit Abgang von Stücken. Nach Bericht des Arztes: Ungenügende Involution, Retention von Abortresten.

Klinischer Befund	Behandlung	Histologischer Befund
Orif. ext. Grübchen Uterus aufgelockert, retrovertiert.	11.8. instrumentelle Entfernung der Abortreste. Glatter Verlauf. 22. 8. entlassen.	Mucosa mit erweiterten, z. T. invaginierten Drüsen. Zahlreiche polynucleäre Riesenzellen und Rundzelleninfiltration. Auch in der Dezidua entzündliche Infiltration. Zahlreiche Plasmazellen in der Dezidua, in der Mucosa nur vereinzelt.
?	20. 8. Ausräumung. Geringe Abortreste. Glatter Verlauf. 29. 8. entlassen.	Dezidua und Chorion z. T. nekrotisch mit schichtweisen Blutauflagerungen. Plasmazellen mit deutlichem Nucleolus verstreut in der Dezidua und auf einer Mucosainsel innerhalb der Infiltration.
Orif. ext. durchgängig.	23. 10. Abrasio. Bei der Dilatation Riß der vorderen Cervixwand bis zum os int. Ablösung der Blase, Naht. Tamponade. Tp. 24. 8. 38,1 25. 8. 39,6 Entfernung eines schon übel riechenden vergessenen Tampons aus der Scheide. 26. 8. Tp.-Abfall zur Norm. 4.11.entlassen.	Infiltrierte blutreiche Mucosa mit auffallender Drüsenarmut. Dezidua und Chorionzotten nekrotisierend. Vereinzelte Plasmazellen in der Dezidua, viele in der Mucosa.
Orif.ext.geschlossen. Uterus normal.	20. 11. Abrasio. Uterus sehr weich. Glatter Verlauf. 28. 11. entlassen.	Mucosa mit Drüsen in Regeneration (Mitosen). In einem Ring der Dezidua, die an einer Stelle nekrotisiert, Chorionzotten, die z. T. zum Zerfall neigen. Rundzelleninfiltration in der Mucosa.

Lfde.Nr.	Journ.-Nr.	Name, Stand Schwangerschaft	Klinische Diagnose	Menstruation und Blutungen
22.	1909 394 16. 11.	B., Dorothee, Fischerfrau, 43 J. 12. Schwangerschaft. Abort im 2. Monat vor 3 Monaten.	Abortus incompletus. Fleischmole.	Menses seit 19. J. regelmäßig. Letzte Partus 23. 4. 08, bis Ende Juni 09. Lactationsamenorrhoe; letzte Regel Ende Juni. Seit Anfang August dauernd starke Blutung, die mit ziehenden Schmerzen im Unterleib begann.
23.	1910 3 3. 1.	P., Bertha, Arbeiterfrau, 37 J. 5. Schwangerschaft, davon 2 Fehlgeburten. Abort Ende 2. Monats, vor 2 Monaten.	Abortus incompletus.	Menses regelmäßig seit 18. J. mit starkem Blutverlust. Im Sept. blieb die Regel aus, 7 Wochen Amenorrhoe bis Ende Oktober, anfangs leichte, dann sehr starke Blutung mit Abgang von Stücken.
24.	1910 6 5. 1.	Schl., Minna, Schrankenwärterfrau, 38 J. 6. Schwangerschaft. Abort im 2. Monat vor $1^1/_2$ Monat.	Abortus incompletus. Doppelseitige Cystomata spl. der Ovarien.	Menstruation seit 19. J. regelmäßig mit schwacher Blutung, letzte Mitte Oktober. Am 20. November starke Blutung mit Abgang von Stücken. 8 Tage frei von Blutung, dann wieder bis jetzt heftige schwächer werdende Blutung.
25.	1910 15 11. 1.	G., Auguste, Schneiderfrau, 30 J. 5. Schwangerschaft. Abort im 3. Monat vor 5 Wochen.	Abortus incompletus.	Menses regelmäßig seit 15. J. mit schwacher Blutung, letzte 25. 9. 09 bis 3. 12. 09. Abort im 3. Monat mit Arzt. Seitdem dauernd leichte Blutung. Letzte Nacht sehr starke Blutung.

Klinischer Befund	Behandlung	Histologischer Befund
Orif. ext. geschlossen. Uterus normal.	23. 11. instrumentelle Extraction eines wallnußgroßen Plazentarrestes. Abrasio. Die bei der Einlieferung bestehende leichte Tp.-Erhöhung auf 37,8 sinkt schnell auf 36,2—37,2. 4. 12. entlassen.	Mucosa infiltriert. Dezidua ebenfalls von Rundzellen infiltriert, teilweise in Zerfall, ebenso Zotten. Blutschichtungen. Reichlich Plasmazellen mit tiefrotem Nucleolus in der Dezidua am Rande des nekrotischen Gewebes innerhalb des gesunden. Spärlicher in der Mucosa. Daneben polyforme Zellen mit lymphocytenähnlichem grünen Kern und mehr oder weniger schmalem roten Protoplasmasaum.
Uterus leicht vergrößert, hart.	4. 1. Abrasio. Makroskopisch schon Eiteile erkennbar. Tp. am Op.-Tag und folgenden 37,4, sonst normal. 14. 1. entlassen.	Mucosa mit dichtstehenden erweiterten Drüsen, die geschlängelt sind, mit weiten Gefäßen und Blutaustritten; Rundzelleninfiltration, stellenweise follikulär gehäuft. Flimmerepithel z. T. erhalten.
Portio schnauzenförmig; Cervicalkanal durchgängig. Uterus vergrößert, hart (Myom?). Rechtes Ovarium: zystischer Tumor im Douglas.	8. 1. Ausräumung einer Blutmole. Laparatomie, Exstirpation der Aduexe mit je 1 einkammrigen apfelgroßen Cyste. Tp. am Tag post op. 38, lytischer Abfall zum Normalen. 30. 1. entlassen.	Mucosa mit Rundzelleninfiltration. Dezidua, ebenfalls infiltriert, und Chorionzotten, beide z. T. nekrotisch. Schichtweise Blutauflagerungen. Rundzellen im absterbenden Gewebe teilweise in follikulärer Anordnung, Gefäße hyalin degenerierend. Massenhaft Plasmazellen an der Grenze des Nekrotischen innerhalb des Infiltrats im Gesunden, stellenweise mit dem Infiltrat ins Nekrotische hinein. Zahlreiche Zellen mit dunkelgrünem Kern, Nucleolus und schmalem roten Protoplasmasaum.
Portio aufgelockert; Cervicalkanal durchgängig. Uterus vergrößert, weich; Plazentarreste fühlbar.	12. 1. Ausräumung sehr vieler Reste. Schüttelfrost, Tp. 38,6 14. 37 | 17. 40,4 15. 39,7 | (Schüttelfrost) 16. 37,5 | 18. 39 19. normal. 26. 1. entlassen.	Massenhaft degenerierende Zotten und Dezidua mit geschichtetem Blut. Plasmazellen mit auffallendem Nucleolus (eine Mitose) in dem Infiltrat.

Lfde.Nr.	Journal-Nr.	Name, Stand Schwangerschaft	Klinische Diagnose	Menstruation und Blutungen
26.	1910 22 14. 1.	M., Wilhelmine, Arbeiterfrau, 39 J. 9. Schwangerschaft. Abort im 1. Monat vor 4 Wochen.	Abortus incompletus.	Menses seit 17. J. regelmäßig, starker Blutverlust, letzte Ende Sept. 09 14 Tage vor Weihnacht 8-tägige starke Blutung mit Abgang von Stücken. Seither dauernd leichte Blutung und Schmerzen im Unterleib.
27.	1910 34 24. 1.	G., Anna, Arbeiterfrau, 22 J. 2. Schwangerschaft. Abort Ende 1. oder Anfang 2. Monats vor 3 Wochen.	Abortus incompletus.	Menstruation seit dem 14. J. regelmäßig, stark, Kreuzschmerzen, letzte Anfang Dez. 09. Seit 3. 1. starke Blutung mit Abgang von Stücken. Seither Schmerzen im Kreuz und in der Lendengegend.
28.	1910 57 5. 2.	Sp., Minna, Arbeiterfrau, 39 J. 7. Schwangerschaft. Abort Ende 1. oder Anfang 2. Monats vor 3 Wochen.	Abortus incompletus.	Menses regelmäßig seit 13. J. mit schwacher Blutung. Seit 3 Wochen starke Blutung, Beginn z. Zt. der erwarteten Regel. Große Schwäche durch die Blutung.
29.	1910 67 9. 2.	K., Caroline, Arbeiterfrau, 36 J. 11. Schwangerschaft, davon 2 Fehlgeburten. Abort im 3. Monat vor 4 Tagen.	Abortus incompletus. Retroflexio uteri mobilis.	Menstruation seit 18. J. regelmäßig mit starkem Blutverlust. 24. Okt. 09 Abort mens. II vom Arzt ausgeräumt. Ende November Menses. Dez. und Jan. Amenorrhoe. 5. Febr. starke Blutung mit Abgang von Stücken.
30	1910 71 10. 2.	D., Caroline, Arbeiterfrau, 44 J 6. Schwangerschaft. Abort Ende 1. oder Anfang 2. Monats vor 3—4 Wochen.	Abortus incompletus.	Menstruation seit 15. J., unregelmäßig alle 3—6 Wochen 2—8-tägig mit schwacher Blutung, letzte Mitte November. Mitte Januar sturzartige Blutung, die dann nachließ.

Klinischer Befund	Behandlung	Histologischer Befund
Portio weich. Cervicalkanal durchgängig. Uterus auffallend weich, wenig vergrößert.	18. 1. sehr vorsichtige Abrasio schon makroskopisch als Eireste erkennbarer Stücke. Glatter Verlauf. 28. 1. entlassen.	Teilweise follikuläre Rundzelleninfiltration und Blutungen in die Mucosa; Drüsen zackig, U-förmig oder geschlängelt, mäßig erweitert. Dezidua durchblutet, wenig Nekrosen. Plasmazellen in der Mucosa, besonders reichlich an der Oberfläche, und in der Dezidua.
Sehr weiter Cervicalkanal, im Uterus kleiner weicher Körper (Eirest) fühlbar. Uterus extra apfelgroß.	25. 7. digitale und instrumentelle Entfernung eines wallnußgroßen Stückes. Abrasio. Glatter Verlauf. 3. 2. entlassen.	Mucosa mit blutreicher z. T. nekrotischer Dezidua und Infiltration. Syncytiale Riesenzellen. Massenhaft Plasmazellen in der Mucosa, in Herden und vereinzelt.
Portio aufgelockert. Uterus faustgroß in Retroflexio mob., weich, diffus verdickt. Haselnußgroße Massen im Fundus.	Ausräumung mit der Eizange. Abrasio. Glatter Verlauf. 24. 2. entlassen.	In der Mucosa Drüsen relativ eng, zackig, invaginiert; kleinzellige Infiltration, Dezidua und Chorionzotten größtenteils im Zerfall. Plasmazellen in der Mucosa.
Orif. ext. durchgängig. Uterus faustgroß, von wechselnder Consistenz. Retroflexio III. Grades leicht aufrichtbar.	15. 2. digitale Entfernung und Abrasio, wenig Eireste. Alexander-Adarus. Heilung p. p. Infolge Bronchitis Tp.-Steigerung auf 38,8 am 16., ferner am 5., 7. und 11. Tag post op., dann normal. 5. 3. entlassen.	Wenig Mucosa, infiltriert, an einer Stelle in Degeneration. Stark infiltrierte Dizidua in Degeneration, z. T. total nekrotisch. Blut in Schichten sehr reichlich. Vereinzelte Plasmazellen in der Mucosa.
Orif. ext. durchgängig. Uterus faustgroß, weich, in Retroflexio mobilis II. Grades.	15. 2. digitale und instrumentelle Ausräumung, wenig Eireste. Alexander-Adams. Am Tage post op. Tp. 38,2, sonst normal. 2. 3. entlassen.	Mucosa stark infiltriert, Drüsen ziemlich eng, wenig geschlängelt. Sehr blutreiche Dezidua infiltriert, in Degeneration z. T. in voller Nekrose; geschichtetes Blut. Keine foetalen Elemente. Plasmazellen sehr vereinzelt in der Mucosa.

Lfde.Nr.	Journal-Nr.	Name, Stand Schwangerschaft	Klinische Diagnose	Menstruation und Blutungen
31	1910 75 15. 2.	J., Helene, Kaufmannsfrau, 27 J. 2. Schwangerschaft. Abort im 2. Monat vor 7 Tagen.	Abortus incompletus.	Menstruation seit 14. J. regelmäßig mit schwacher Blutung, Leibschmerzen, letzte Anfang Jan. 5 Wochen Amenorrhoe; 8. 2. starke Blutung mit Abgang von Stücken, seitdem dauernd leichte Blutung.
32	1910 80 19. 2.	V., Emma, Stationsarbeiterfrau, 35 J. 3. Schwangerschaft. Abort im 3. Monat vor 2 Monaten.	Abortus incompletus.	Menses regelmäßig seit 14. J., starke Blutung; letzte im Sept. 09. Anfang Nov. 09 starke Blutung, nur noch Ende Dez. und Jan. stärkere Blutungen mit Abgang von Stücken.
33	1910 P. P. 30 23. 2.	B., Anna, Ackerbürgerfrau, 30 J. Abort im 2. Monat vor 2 Wochen.	Abortus incompletus. Retroflexio uteri mobilis.	Menses normal, letzte 26. 12. 09. 9. 2. 10 achttägige Blutung bis 20. 2.
34	1910 101 1. 3.	V., Marie, Bäckerfrau, 22 J. 2. Schwangerschaft. Abort im 3. Monat vor 4 Wochen, Arzt.	Abortus incompletus.	Menstruation seit 15. J. regelmäßig. Anfang Februar Abortus mens. III, nach Meinung des Arztes vollkommen. Seither ständige Blutung.
35	1910 122 10. 3.	Kl., Minna, Schneiderfrau, 24 J. 5. Schwangerschaft. 1. Abortus arteficialis 20. 10. 09 wegen Tbc. 2. Abort im 3. Monat vor 8 Tagen.	Abortus incompletus (putrid!) Tubercul.pulmonum.	Menses regelmäßig seit 15. J. mit starker Blutung. Nach artefiziellem Abort 20. 10. 09. Mitte Dez. starke Regel, seitdem Menopause. Vor 8 Tagen starke Blutung mit Abgang von Stücken, bis heute anhaltend. Heute mehrfach Schüttelfrost und Fieber.

Klinischer Befund	Behandlung	Histologischer Befund
Orif. ext. durchgängig. Uterus etwas vergrößert, weich.	16. 2. Abrasio. Glatter Verlauf. 24. 2. entlassen.	Mucosa mit dichten geschlängelten und graden Drüsen, Blutungen und Infiltration. Wenig nekrotische Dezidua. Massenhaft schöne Plasmazellen in der Mucosa.
Portio o. B. Uterus wenig vergrößert, ziemlich hart.	21. 2. Abrasio. Sehr wenig Schleimhaut. Uterus sehr weich. Glatter Verlauf. 4. 3. entlassen.	Mucosa infiltriert, Drüsen mäßig erweitert, geschlängelt, z. T. invaginiert. Dezidua serotina zeigt hyaline Gefäße, ist stark durchblutet und mit Rundzellen infiltriert. Massenhaft Plasmazellen in der Mucosa.
?	24. 2. Abrasio größerer Stücke von Abortresten. Alexander-Adams. Glatter Verlauf. 12. 3. entlassen.	Mucosa in Regeneration, zellige Infiltration. Drüsen erweitert, zackig, gewunden, teilweise invaginiert. Dezidua erhalten und z. T. nekrotisch. Zottenreste.
Orif. ext. durchgängig. Uterus weich, vergrößert.	4. 3. Digitale Austastung, Uterus leer. Abrasio. (Cervixriß, Naht.) Glatter Verlauf. 12. 3. entlassen.	Mucosa mit sehr zahlreichen, dichten, geschlängelten Drüsen und kleinzelliger Infiltration. In den Drüsen fallen auch in anderen Praeparaten gesehene Kernzerfallserscheinungen besonders auf. Blutungen in die Mucosa. Dezidua nekrotisierend. Plasmazellen reichlich in der Mucosa, auch einige in einem Blutherd.
Cervicalkanal durchgängig. Uterus weich und vergrößert.	10. 3. digitale und instrumentelle Ausräumung, bereits stinkender Plazentarreste. Lysoform- und Alkoholspülung. Tp. 39° fällt am 11. auf 38, 14. 37, 16. u. 17. 38,2, dann zur Norm zurück. 17. blutiger tuberkulöser Auswurf. 20. bzw. des Aborts geheilt entlassen.	Keine Mucosa. Dezidua zeigt enorme Rundzelleninfiltration, ist fast total nekrotisch und von geschichtetem Blut und Eiter bedeckt. Die wenigen Reste normaler Dezidua und Zotten o. B. Vereinzelte Plasmazellen in der normalen infiltrierten Dezidua.

Lfde.Nr.	Journal-Nr.	Name, Stand Schwangerschaft	Klinische Diagnose	Menstruation und Blutungen
36.	1910 164 16. 4.	R., Martha, Büdnersfrau, 40 J. 4. Schwangerschaft. Abort Ende 2. Monats vor 2 Tagen.	Abortus incompletus.	Menses seit 14. J. regelmäßig letzte 14. Febr. etwas früher al sie erwartet wurde. Im März V eno pause; vor zwei Tage 1 leicht Blutu g.
37.	1910 208 19. 5.	G., Fri da, Kaufmannsfrau, 27 J. 4. Schwangersch ft. Abort im 2. Monat vor $2^1/_2$ Monat.	Abortus incompletus. Fleischmole.	Menstruation regelmäßig sei 14. J., letzte 5.—10. Dez. 09 Ende Februar angeblich Abor 28. 3. Blutung 9 Tage, wi eine Menstruation. 7.—11. 4 keine Blutung, seit 11. 4. wiede dauernder leichter Blutabgang Heute „Butsturz", so daß von Arzt tamponiert werden mußte
38.	1910 249 8. 6.	W., Anna, Arbeiterfrau, 29 J. 4. Schwangerschaft, einmal Fehlgeburt, 3 Wochen krank mit Fieber. Protahierter Abort Anfang 3. Monats vor 1 Woche.	Abortus incompletus.	Menses seit 17. J. regelmäßig letzte 29. 3. Blutet seit 4. Mai Anfang Juni Abgang von Stücken

Klinischer Befund	Behandlung	Histologischer Befund
Cervicalkanal durchgängig, Uterus diffus vergrößert in Retroflexio mobilis III.	20. 4. Ausräumung geringer Eireste. Glatter Verlauf. 30. 4. entlassen.	Sehr wenig infiltrierte Mucosa. Dezidua z. T. nekrotisch mit entzündlicher Infiltration und dezidualen Riesenzellen. Reichlich Zotten in Degeneration in venösen Bluträumen.
Os ext. geschlossen. Portio aufgelockert. Uterus faustgroß, weich.	20. 5. digitale und instrumentelle Ausräumung der sehr festsitzenden großen Plazenta (Fleischmole). Glatter Verlauf. Tp. nur am Tage post op. 37.9. 29. 5. entlassen.	Chorionzotten verwaschen, Bindegewebe. Stark durchblutete Dezidua mit viel Zotten in Degeneration. Stellenweise kleinzellige Infiltration. Plasmazellen zwischen normalen dezidualen Elementen in der Umgebung eines Gefäßes mit deutlichen Nucleoli.
Große Erosion, kleiner Emmetscher Riss beiderseits. Uterus etwas vergrößert, mäßig weich. Cervicalkanal durchgängig. Im Fundus haselnussgroße Abortreste.	10. 6. Ausräumung digital und instrumentell. Abrasio. Verschorfung der Erosion. Glatter Verlauf.	Normale Dezidua und Chorion. Sehr viel choriale Riesenzellen. Z. T. nekrotisierend mit Rundzelleninfiltration, z. T. nekrotisch. Zotten in venösen Räumen. Blut in Schichten aufgelagert. Plasmazellen in einem Mucosarest, in der Dezidua nur sehr vereinzelte solche Zellen mit homogenem Kern.

d) Die Plasmazellen.

Die histologische Untersuchung auf die pathologisch-anatomischen Verhältnisse der 38 Fälle unvollkommenen Aborts ergab das Vorhandensein von

Mucosa (nicht dezidual)	in	29 Fällen
Dezidua	in	35 Fällen
Chorionzotten	in	22 Fällen

in folgender Zusammensetzung:

Mucosa, Dezidua, Chorionzotten	in	13 Fällen
Mucosa und Chorionzotten	in	1 Fall
Mucosa und Dezidua	in	13 Fällen
Mucosa allein	in	2 Fällen
Dezidua und Chorionzotten	in	8 Fällen
Dezidua allein	in	1 Falle.

Der Retentionszeit entsprechend befanden sich Dezidua und Chorionzotten mehr oder weniger im Zustande der Degeneration und Nekrose. Doch wurden häufig auch in relativ alten Retentionen noch normale deziduale oder foetale Elemente gefunden. Die Uterusschleimhaut zeigte alle Formen der Drüsen- und Stromaveränderungen. Ausgesprochene Opitz'sche Schwangerschaftsdrüsen sah ich in reichlicher Menge nur in einem Fall, wo die Retention erst ganz kurze Zeit dauerte. Nur einmal fand sich eine Stelle der Mucosa in Degeneration bei einem vor 4 Tagen erfolgten Abort im 3. Monat. Die Schleimhaut wies alle Arten von Veränderungen auf, war oft im Stadium der Regeneration, die Drüsen und das Stroma verhielten sich sehr mannigfaltig. Bald fanden sich die Drüsen enggestellt, bald weiter auseinander, geschlängelt oder gar korkzieherartig, U-förmig oder grade, mäßig eng oder mehr oder weniger erweitert, zeigten Kernzerfall oder Mitosen. Das Stroma wies dementsprechende Veränderungen auf. In allen 38 vorliegenden Fällen war es in mehr

oder weniger hohem Grade von einem entzündlichen Exsudat befallen, und stellenweise waren die kleinen Rundzellen in follikelartigen Massen angehäuft; in den meisten Fällen war die Rundzelleninfiltration auch auf die Dezidua übergegangen, wo sie an vereinzelten Stellen regelrechte Follikel um kleinere Gefäße bildete. Mitunter fanden sich deziduale oder choriale Riesenzellen. Am interessantesten war der Befund von Plasmazellen in dem entzündlichen Infiltrat. 23 mal wurden typische Plasmazellen gefunden. Das besagt:

„in 61% der Fälle war der Plamazellenbefund positiv!"

Zu beachten ist dabei, daß in allen Fällen eine entzündliche Infiltration vorlag! Gehen wir auch hier zur schnelleren Orientierung übersichtlich vor. Aus dem Protokoll ergibt sich:

a) Aborte im ersten Schwangerschaftsmonat und Ende des ersten, Anfang des zweiten:

1.	10 Tage	retiniert	keine Plasmazellen
2.	3 Wochen	„	in der Mucosa massenhaft Plasmazellen
3.	3 Wochen	„	in der Mucosa mäßig viel Plasmazellen
4.	3–4 Wochen	„	in der Mucosa vereinzelte Plasmazellen
5.	4 Wochen	„	in der Mucosa und Dezidua viel Plasmazellen
6.	8 Wochen	„	in der Dezidua viel Plasmazellen

b) Abort im zweiten Monat:

7.	2 Tage	retiniert	keine Plasmazellen
8.	1 Woche	„	in der Mucosa massenhafte Plasmazellen
9.	2 Wochen	„	keine Plasmazellen

10.	3 Wochen retiniert (Anfang des Monats)		keine Plasmazellen
11.	3 Wochen retiniert		in der Mucosa spärlich Plasmazellen
12.	3 Wochen	„	in der Mucosa und Dezidua Plasmazellen
13.	4 Wochen	„	in der Mucosa viele Plasmazellen
14.	6 Wochen	„	in der Mucosa und Dezidua sehr viel Plasmazellen
15.	8 Wochen (Ende des Monats)	„	keine Plasmazellen
16.	10 Wochen retiniert		in der Dezidua wenig Plasmazellen mit Nucleol
17.	12 Wochen	„	wenig Plasmazellen in der Mucosa, viel in der Dezidua, schöne Nucleoli
18.	16 Wochen	„	viel Plasmazellen in der Mucosa, wenig in Dezidua
19.	34 Wochen	„	spärlich in der Mucosa Plasmazellen (Kern!)

c) Aborte im dritten Monat:

20.	einige Tage retiniert		keine Plasmazellen
21.	4 Tage	„	in der Mucosa vereinzelte Plasmazellen
22.	1 Woche	„	in der Mucosa mäßig viel, in Dezidua wenig (dort mit homogenem Kern)
23.	1 Woche	„	in der Dezidua vereinzelte Plamazellen
24.	3 Wochen	„	keine Plasmazellen
25.	3 Wochen	„	vereinzelte Plasmazellen in der Mucosa, viel in Dezidua

26. 4 Wochen retiniert in der Mucosa viele Plasmazellen
27. 5 Wochen „ keine Plasmazellen
28. 5 Wochen „ in der Dezidua Plasmazellen, auffallende Nucleoli
29. 5 Wochen „ in Mucosa und Dezidua viele Plasmazellen, schöne Nucleoli
30. 8 Wochen „ in der Mucosa massenhaft Plasmazellen
31. 12 Wochen „ keine Plasmazellen
32. 16 Wochen „ keine Plasmazellen

d) Abort im fünften Monat:

33. 16 Wochen „ viel Plasmazellen, Mucosa

e) Schwangerschaftsmonat nicht angegeben:

34. einige Tage retiniert keine Plasmazellen
35. 3 Wochen „ keine Plasmazellen
36. 5 Wochen „ keine Plasmazellen
37. 8 Wochen „ keine Plasmazellen

f) alle Angaben fehlen in einem Falle: keine Plasmazellen

Es fanden sich demnach Plasmazellen vor aus 38 Fällen:

	in der Mucosa	in der Dezidua	in Chorion
massenhaft	3 mal = 8 Proz.	—	—
zahlreich	8 mal = 21 „	6 mal = 16 Proz.	—
mäßig viel	2 mal = 5 „	2 mal = 5 „	—
wenig	6 mal = 16 „	4 mal = 11 „	—
keine	7mal = 18 Proz.		
zusammen	19 mal = 50 Proz.	12mal = 32 Proz.	—

Dieser Befund verteilt sich auf die einzelnen Elemente so, daß kommen auf

Mucosa allein:	11 Fälle =	48 %
Dezidua allein:	4 Fälle =	17 %
Mucosa und Dezidua:	8 Fälle =	35 %
zusammen:	23 Fälle =	100 %

Eine weitere tabellarische Uebersicht mag das Auftreten der Plasmazellen in den verschiedenen Retentionszeiten illustrieren. Dabei beziehen sich die Nummern hinter der Zeitangabe auf obige Tabelle der Einteilung der unvollkommenen Aborte nach Schwangerschaftsmonaten.

Retentionszeit	Nr.	Plasmazellenbefund
2 Tage	8	keine Plasmazellen
Einige Tage	20	keine Plasmazellen
	34	keine Plasmazellen
4 Tage	21	vereinzelt in der Mucosa
1 Woche	8	**massenhaft** in der Mucosa
	22	**mässig viel** in der Mucosa, wenig in der Dezidua
	23	vereinzelte in der Dezidua
10 Tage	1	keine Plasmazellen
2 Wochen	9	keine Plasmazellen
3 Wochen	2	**massenhaft** in der Mucosa
	3	**mäßig viel** in der Mucosa
	10	keine Plasmazellen
	11	spärlich in der Mucosa
	12	**mäßig viel** in der Mucosa
	24	keine Plasmazellen
	25	vereinzelte in der Mucosa, **viel** in der Dezidua
	35	keine Plasmazellen

Retentionszeit	Nr.	Plasmazellenbefund
3–4 Wochen	4	vereinzelte in der Mucosa
4 Wochen	5	**viel** in der Mucosa und Dezidua
	13	**viel** in der Mucosa
	26	**viel** in der Mucosa
5 Wochen	27	keine Plasmazellen
	28	**mäßig viel** in der Dezidua
	29	**viel** in der Mucosa und Dezidua
	36	keine Plasmazellen
6 Wochen	14	**sehr viel** in der Mucosa und Dezidua
8 Wochen	6	**viel** in der Dezidua
	15	**sehr viel** in der Mucosa und Dezidua
	30	**massenhaft** in der Mucosa
	37	keine Plasmazellen
10 Wochen	16	wenig in der Dezidua
12 Wochen	17	wenig in der Mucosa, **viel** in der Dezidua
	31	keine Plasmazellen
16 Wochen	18	**viel** in der Mucosa, wenig in der Dezidua
	32	keine Plasmazellen
	33	**viel** in der Mucosa
34 Wochen	19	spärlich in der Mucosa.

Zur besseren Veranschaulichung des Auftretens der Plasmazellen und ihrer Häufigkeit am Ort ihres Erscheinens habe ich einmal den Versuch gemacht, eine Kurve aufzustellen, die natürlich bei der Unregelmäßigkeit des Vorkommens der Plasmazellen und je nach der Zufälligkeit des Schnittes von keiner allgemeinen Bedeutung sein kann, und der außerdem die rein

Kurve

zur graphischen Darstellung des Auftretens der Plasmazellen.

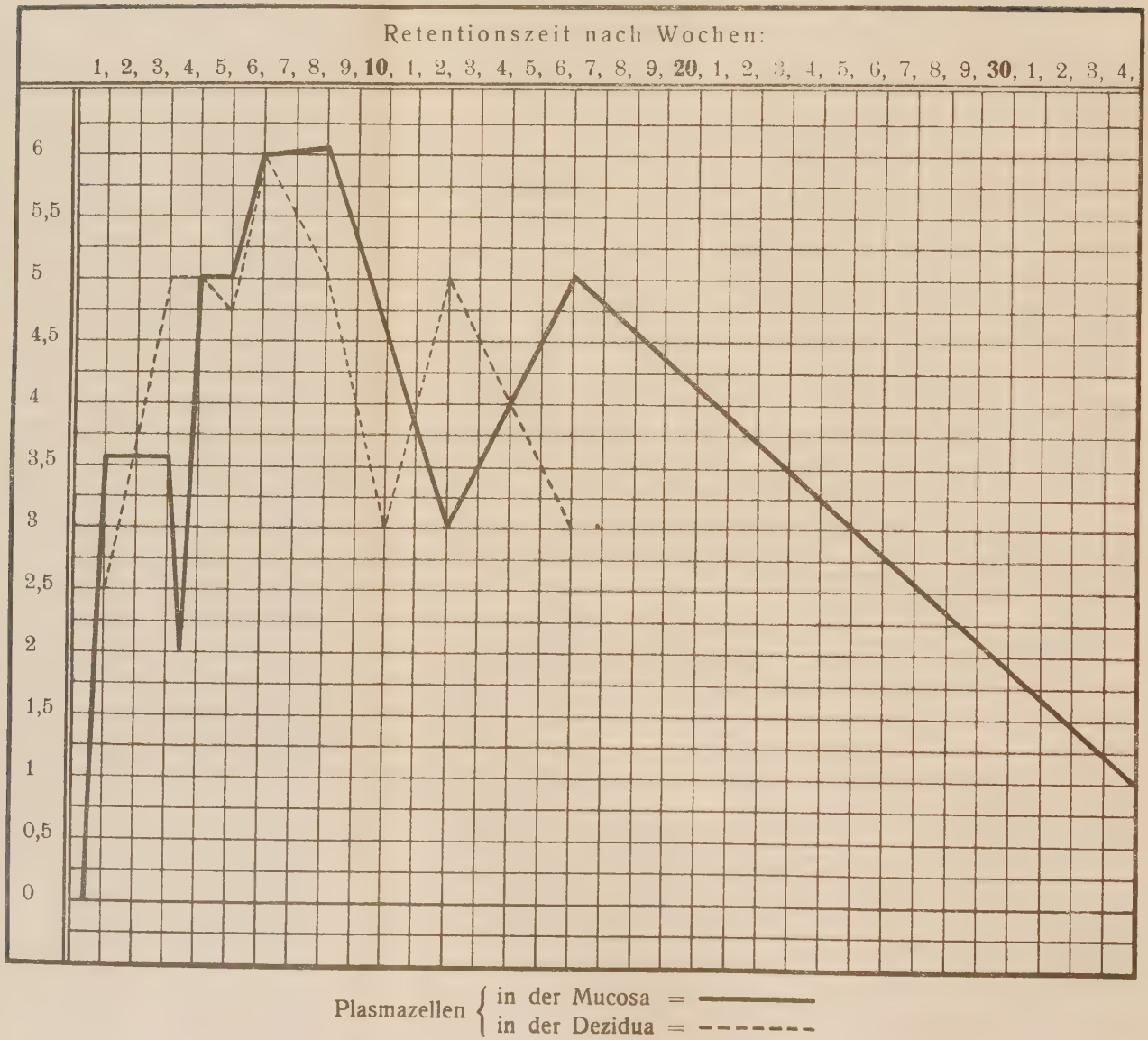

individuelle überschlägliche Beobachtung zugrunde liegt. Sie soll nur den Zweck haben, die bisherigen Ergebnisse dieser Arbeit bzw. des Vorhandenseins von Plasmazellen zu illustrieren. Dabei wurde so verfahren, daß aus dem Auftreten in den einzelnen Retentionszeiten Durchschnitte berechnet wurden, indem galten: ein massenhaftes Auftreten: 7 Punkte, sehr viele: 6, viele: 5, mäßig viele: 4, wenig: 3, vereinzelte: 2, spärlich: 1 Punkt. Die Retentionszeit wurde auf der Abszisse, die berechnete Erscheinungsziffer der Plasmazellen auf der Ordinate abgetragen. Das Auftreten in der Mucosa ist mit der ausgezogenen Linie, das in der Dezidua mit gestrichelter Linie gekennzeichnet.

(Kurve ist in einer Anlage beigefügt.)

Wir müssen in allen Fällen eine chronische Veränderung des Endometriums annehmen, hervorgerufen durch die Retentionen oder die den Abort verursachenden pathologischen Vorgänge. In allen Fällen haben wir es wahrscheinlich mit einer entzündlichen kleinzelligen Infiltration zu tun. Als Nebenbemerkung will ich noch anführen, daß ich bei sechs frischen poliklinischen Aborten 5 mal Rundzelleninfiltration vorfand, nie aber Plasmazellen. Da ergibt sich aus der Kurve, daß auch bei den unvollkommenen Aborten der Plasmazellenbefund in der ersten Zeit negativ ist. Vereinzelte Plasmazellen fanden sich in dem Fall viertägiger Retention, in der Mucosa, nach einer Woche der Retention schon mehr, auch in der Dezidua sind sie schon aufgetaucht, erreichen nach 6—8-wöchentlicher Retention das Maximum ihres Auftretens, und dann fällt die Kurve schnell ab, um nach Retentionen von 3 und 4 Monaten kleinere Anstiege zu bringen. In dem Fall mit der 34-wöchigen Retention sind sie wieder ziemlich verschwunden. — Es empfiehlt sich vielleicht,

an einem größeren Material einmal solche graphischen Darstellungen zu geben, bei Endometritiden und chronischen entzündlichen Prozessen der Chirurgie. Jedenfalls aber stimmt das Erscheinen der Plasmazellen und ihre Anhäufung in den einzelnen Stadien der chronischen Entzündung mit den herrschenden Ansichten überein.

Was nun die eigentliche Ursache für das Auftreten der Plasmazellen bildet, ist noch wenig erforscht. Teils nimmt man chemotaktische Vorgänge (Sisto, 86), teils die Wirkung toxischer Substanzen an (Klippel und Pierre-Weil, 32); Schaffer (71) schreibt ihnen die Aufgabe zu, Zerfallsmaterial fortzuschaffen oder intrazellulär zu verarbeiten, wie schon im ersten Teile erwähnt ist. Sie fanden sich bei meinen Untersuchungen stets im entzündlichen Infiltrat innerhalb der Partien, die noch nicht der Degeneration anheimgefallen waren und sehr häufig an der Grenze der Nekrosen; nur in einem Falle einer Blutmole (Nr. 24 der Krankengesch.) wurden sie bis ins Nekrotische verfolgt, zeigten dort aber Strukturveränderungen, der Radkern war nicht mehr so typisch angeordnet, und das Granoplasma ließ den perinucleären Hof vermissen. Außerdem fanden sich in diesem Falle noch zahlreiche Zellen mit homogenem dunkelgrünen Kern, Nucleolus und schmalem roten Plasmasaum. In 7 Fällen von Fleischmole fehlten 5 mal die Plasmazellen gänzlich, 2 mal waren sie vorhanden und zeigten auffallend schöne tiefrote Nucleoli; auch hier fanden sich im Fall 22 der Krankengeschichten neben reichlichen Plasmazellen polyforme Zellen mit grünem homogenen Kern und mehr oder weniger schmalem Prosoplasmasaum. Da nun solche Fleischmolen zweifellos als Fremdkörper im Uterus wirken und sich nur in 2 von 7 Fällen Plasmazellen

fanden, so scheint dieser Art der Fremdkörperwirkung keine besondere Bedeutung für das Auftreten der Plasmazellen zugesprochen werden zu dürfen. Mehr kann man noch der Schaffer'schen Ansicht zuneigen. Ob die plasmazellenähnlichen Gebilde — soweit sie nicht hyperbasophile Fibroblasten oder große Lymphocyten sind — Entwicklungs- oder Degenerationsstadien der Plasmazellen darstellen, wage ich nicht zu beurteilen. — Ebenso erscheint es sehr fraglich, ob die fieberhaften Temperaturerhöhungen, über die schon oben gesprochen ist, als Folgewirkung toxischer Substanzen in diesen Fällen für das Auftreten der Plasmazellen zu verwerten sind. Man kann daraus nichts entnehmen, wie sich aus folgender Zusammenstellung ergibt:

Fall Nr.	Ursache der Tp.-Erhöhung	Temperaturen	Plasmazellen
4	Fleischmole, Abrasio	Operat.-Tag 37,5	keine
7	Abrasio	Tag post op. 37,8	vorhanden
8	Pyelonephritis, Abrasio	Tp. 39, 3. Tag normal	reichlich
11	Fleischmole, Abrasio	Tag post op. 38,2	keine
12	Abrasio, Alexander-Adams	Tag post op. 38,6	vorhanden
13	Abrasio	Tag post op. 38	keine
15	Abrasio	38, 3. Tag 37,6; 5. Tag 37,7; 6. Tag 38,9 z. Norm	keine
16	?	Abend vor op. über 37,5	reichlich
17	Abrasio, Alexander-Adams	Tag post 38,2, fällt	reichlich

Fall Nr.	Ursache der Tp.-Erhöhung	Temperaturen	Plasmazellen
20	Abrasio, gr. Cervix-riß, Naht	Tag post 38,1; 2. Tag 39,6; riechender Tampon entfernt. Abfall	vereinzelt
23	Abrasio	Tag der op. und folgdr. 37,4	keine
24	Blutmole, Abrasio, Laparatomie	Tag post op. 38. lyt. Abfall	massenhaft
25	Abrasio vieler Reste	Schüttelfrost 38,6 3 Tage post op. 39,7, 5 Tage post op. 40,4 (Schüttel-frost), 6 Tage post op. 39. Abfall	vorhanden, Nucleoli!
29	Abrasio, Alex.-Ad., Bronchitis	1., 5., 7., 11. Tag post op. 38,8; dann normal	vereinzelt
30	Abrasio, Alexander-Adams	Tag post op. 38,2	vereinzelt
35	Putrider Abort, 1 Woche alt	39, Schüttelfrost. Tag post op. 38,3; 3., 6., 7. Tag 38,2; dann zur Norm	vereinzelt
37	Fleischmole, Abrasio	Tag post op. 37,9	vorhanden.

Es variiert also auch hier das Auftreten der Plasmazellen sehr. Sie finden sich in den 17 Fällen 12 mal, und zwar in größeren Mengen bei der mit Ovarialcysten komplizierten Blutmole (24) und dem einen Fall, der mit Retroflexio mobilis kompliziert war (17), nach 6 bzw. 5 Wochen Retention. Die Temperaturerhöhungen

sind also lediglich eine Folge größerer operativer Eingriffe außer Fall 16, wo eine Erklärung fehlt, die Steigerung auch nur minimal ist. Eine Ausnahme macht natürlich der putride Abort, bei dem sich nur vereinzelte Plasmazellen fanden, und die Pyelonephritis, bei der sich reichlich Plasmazellen feststellen ließen. Die Fälle waren 1 bezw. 8 Wochen alt und das Auftreten der Plasmazellen stimmt demnach mit der graphischen Darstellung wiederum überein, ist also abhängig zu machen von der Dauer der Retention und dem Stadium der chronischen Entzündung. Außerdem geht wohl hervor, daß in der Uterushöhle vorhandene Keime — falls sie rasch eliminiert werden — keine Ursache für das Entstehen der Plasmazellen bilden.

Wir haben also Plasmazellen in allen Stadien der Retention und der chronischen Entzündung gefunden, ferner, daß sie vom Ende der ersten Woche an erscheinen und in wechselnden Mengen auftreten. Inwieweit die Retentionen dabei beteiligt sind, läßt sich nicht entscheiden. Maßgebend scheint nur die chronische Entzündung zu sein.

In allen Fällen war eine chronische Veränderung der Uterusschleimhaut vorhanden, die in 61% der Fälle unzweifelhaft durch die Anwesenheit von Plasmazellen als entzündliche aufzufassen war. In den übrigen 39% der Fälle fanden sich keine Plasmazellen, wohl aber ausgedehnte Lymphocyteninfiltrationen. Man kann nun zwar aus der Infiltration allein keine echte Endometritis diagnostizieren, doch ist die Annahme einer solchen immerhin wahrscheinlich. Außerdem kann die Sache in diesen Fällen auch so liegen, daß Plasmazellen noch nicht oder nicht mehr vorhanden sind.

Die hohe Bedeutung der Plasmazellen für die Diagnose „chronische Endometritis“ geht aus diesen

Untersuchungen zur Genüge hervor. Wollten wir aber auch alle Fälle, in denen zwar recht viele Lymphocyten, aber keine Plasmazellen vorhanden sind, zu den sicher entzündlichen zählen, so wären wir gezwungen, nahezu jedes Endometrium für entzündet zu erklären, denn alle Endometrien enthalten — freilich in wechselnder Menge — Lymphocyten. Die Zahl der Lymphocyten kann aber auch der Diagnose nicht zugrunde gelegt werden, weil damit der Willkür Tür und Tor geöffnet würde.

Somit müssen wir die Plasmazellen unbedingt als ein sicheres Kriterium der chronischen Endometritis ansehen, können aber lymphocytäre Infiltration nur als suspekt für Entzündung erklären.

Zum Schluß sei es mir gestattet, Herrn Professor Dr. Sarwey meinen verbindlichsten Dank für die freundliche Ueberlassung des Materials zu meinen Untersuchungen auszusprechen, sowie Herrn Professor Dr. Buettner für die Anregung zu dieser Arbeit. Dank schulde ich auch Herrn Professor Dr. Schwalbe, der mir die Benutzung der Bibliothek des pathologischen Institutes in weitgehendem Maße erlaubte.

Literatur-Verzeichnis.

1. Amato: Contributio allo studio dell'origine delle „Plasmazellen". Lo Sperimentale 1908, Heft 2.

2. Amersbach: Ueber die Histologie der Salpingitis gonorrhoica. Zieglers Beiträge 1909, Bd. 45.

3. Buettner: Zur Endometritisfrage. 13. Versammlung der deutschen Gesellschaft für Gynäkologie 1909, Straßburg. Gynäkol. Rundschau 3. Jahrgang 1909, 14, 508.

4. Ramon y Cajal: Quelques antecédents historiques sur les Plasmazellen. Anatom. Anzeiger Bd. 29, Nr. 24.

5. Ugo Cerletti: Ricerche sperimentali sull'origine des plasmatociti (Plasmazellen). Rendiconti delle R. Accadem. dei Lincei 1907, Bd. 16.

6. Classification, origin and probable rôle of leucocytes, mastcells and plasmacells. (Extrakt from report to the International Medical Congreß, Lisbon 1906) By G. Lovell Gulland-Edinburg. Folia haematologica 1906, 10 und 11, 637.

7. Dantschakoff: Les cellules plasmatiques dans la glande sous-maxillaire du lapin. C. R. de l'Association des Anatomistes. 7. réunion et 1. congrès féderatif international d'Anatomie, Genève, 6.—10. août 1905. Nancy 1905, pg. 100.

8. v. Domarus: Der gegenwärtige Stand der Leukämiefrage. Folia haematologica 1908, 1. Teil, 4, 337.

9. Dubreuil: Origine, destinée et appareil mitochondrial des plasmazellen du grand épiploon

chez le lapin. Soc. de Biologie, Paris, 10. Juillet 1909. pg. 80 und 157.

10. L. Ehrlich: Der Ursprung der Plasmazellen. Virch. Arch. 175.

11. Ellerbroek: Zur Lehre von der chronischen Endometritis. Zentralbl. f. Gyn. 1909, Bd. 33, Heft 20, 682

12. Erich Fabian: Zur Frage der Entstehung Russel'scher Körperchen in Plasmazellen. (Unnas hyaline Degeneration der Plasmazellen) Zentralbl. f. allgem. Pathologie 1907, Bd. 18, 684.

13. Foà: Sulla producione cellulare nell'infiammazione ed in altri processi analoghi specialmente in ciò che si riferisce alle Plasmacellule. Memorie della R. Accademia delle Science di Torino, 1902.

14. Freund: Praktische Folgerungen aus der modernen Lehre von der chronischen Endometritis. Zentralbl. f. Gyn. 1909, Bd. 33, Heft 11, 388.

15. Frey: Ueber Plasmazellen und ihr Vorhandensein bei den Erkrankungen der weiblichen Geschlechtsorgane, speziell des Endometriums. Zeitschr. f. Geb. u. Gyn., Bd. 65, 1909, 2. Heft, 388.

16. K. Gehry: Zur Histopathologie der tuberkulösen Meningitis. Arch. f. Psychiatrie 1909, Bd. 45.

17. Gluzinsky und Reichenstein: Das Myelom und Leukämia lymphatica (plasmacellularis). Polnisches Archiv f. biolog. u. Medizin. Wissenschaften, 1907. Cf. Folia haematologica 3, 456.

18. Grimani: Ricerche sperimentali sul comportamento della plasmacellula tipica (Marschalkó) nella quarigione delle ferite sottoposte all'iperemia di Bier. Arch. per le Science Mediche, vol. 31, 1907.

19. Hartje: Ueber die Beziehungen der sogenannten papillären Uterindrüsen zu den einzelnen

Menstruationsphasen. Monatsschr. f. Geb. u. Gyn. 1907, Bd. 26, Heft 1, 15.

20. Hartje: Zur Lehre von den hyperplastischen Veränderungen der Uterusschleimhaut. Zentralbl. f. Gyn. 1907, Bd. 31, Heft 47, 1465.

21. Hegar: Die Lehre von der Endometritis in ihren praktischen Folgerungen. Prakt. Ergebnisse der Geb. u. Gyn. 1. Jahrg. 1909, 1. Abt. 67.

22. Helly: Die haematopoetischen Organe in ihren Beziehungen zur Pathologie des Blutes. Notnagels Handbuch der Pathologie und Therapie.

23. Hitschmann und Adler: Ueber den Bau der normalen Uterusmucosa und ihre Entzündung. 12. deutscher Gynäkologencongreß 1907, Dresden. Ebenda pg. 781.

24. Hitschmann und Adler: Die Lehre von der Endometritis. Zeitschr. f. Geb. u. Gyn. Bd. 60, 2, 63, 1907.

25. Hitschmann und Adler: Der Bau der Uterusschleimhaut des geschlechtsreifen Weibes mit besonderer Berücksichtigung der Menstruation. Monatsschr. f. Geb. u. Gyn. Bd. 27, 1908, pg. 1.

26. Hoffmann: Gregarinen oder Plasmazellen? Münch. med. Wochenschr. 1904, 47, 2095.

27. Jadassohn: Bemerkung zu Unnas Arbeit über seine Plasmazellen. Berl. klin. Wochenschr. 1893, 30, 222.

28. Jadassohn: Letzte Bemerkung gegen Herrn P. G. Unna. Berl. klin. Wochenschr. 1903, 30, 271.

29. Joannovics: Ueber das Vorkommen, die Bedeutung und die Herkunft der Unna'schen Plasmazellen bei verschiedenen pathologischen Prozessen. Zeitschr. f. Heilkunde, Bd. 20, 1899, 159—193.

30. Jolly: Atlas der mikroskopischen Diagnostik der Gynäkologie. 1910, Tf. 5, Fig. 10.

31. Keller: Die Lehre von der Endometritis. Zeitschr. Geb. u. Gyn. 1909, Bd. 65, Heft 1, 252. (Großes zusammenhängendes Referat über die historische Entwickelung der Endometritislehre.)

32. Klippel und Pierre-Weil: De l'inflammation à cellules plasmatiques. Arch. de médicine expérimentale et d'anatomie pathologique, 21 année, mars 1909, 190—220.

33. Kuestner: Lehrbuch der Gynäkologie. 1908.

34. Lorentowicz: Die neuen Ansichten in der Lehre von der Endometritis. Medycyna 1909, Nr. 8 und 9. Referat von Ehrlich in: Zentralbl. f. Gyn. 1910, 5, 173.

35. Sabina Maciesza-Jelenska: Mitteilungen über den Befund von Plasmazellen bei tuberkulöspneumonischen Prozessen. Beiträge zur Klinik der Tuberkulose 1907, Bd. 8, Heft 1.

36. Marchand: Ueber Clasmatocyten, Mastzellen und Phagocyten des Netzes. Verhandl. deutsch. patholog. Gesellsch. Hamburg (4.), Berlin 1902.

37. v. Marschalkó: Zur Plasmazellenfrage. Zentralbl. f. allgem. Pathologie und patholog. Anatomie, Bd. 10, 1899, 851.

38. v. Marschalkó: Ueber die sogenannten Plasmazellen, ein Beitrag zur Kenntnis der Herkunft der entzündlichen Infiltrationszellen. Arch. f. Dermatol. und Syphil. Bd. 30, 1905, pg. 3 und 241.

39. Maximow: Ueber entzündliche Bindegewebsneubildung bei der weißen Ratte und die dabei auftretenden Veränderungen der Mastzellen und Fettzellen. Zieglers Beiträge Bd. 35, pg. 95, 1903.

40. Maximow: Zur Histologie der eitrigen Entzündung. Zieglers Beiträge Bd. 38, Heft 2, 322, 1905.

41. Maximow: Ueber die Zellformen des lockeren Bindegewebes. Arch. f. mikroskop. Anatomie Bd. 67, Heft 41, 740, 1906.

42. Maximow: Ueber die Entwicklung der Blut- und Bindegewebszellen beim Säugetierembryo. Folia haematologica, 1907, 5, 611.

43. Meckel: Ueber entzündliche und infektiöse Neubildung und pathologische Organisation. Lubarsch-Ostertags Ergebnisse 9. Jahrg. 2, 1905.

44. Meyer: Plasmazellen im normalen Ganglion Gasseri des Menschen. Anatom. Anz. 1906, Nr. 3 und 4.

45. Miller: Ueber die differenzialdiagnostische Bedeutung der Plasmazellen bei eitrigen Adnexentzündungen. Arch. f. Gyn. Bd. 88, Heft 2, 217 und Zentralbl. f. Gyn. 34. Jahrg. 1910, 3, 84. (Färbung nach Pappenheim).

46. Napoli: Sulle plasmazellen die Unna allo stato normali e .pathologico. Gazette internazionale die medicine 1906, 87.

47. Oppenheim: Plasmazellenbefunde im Rückenmark bei progressiver Paralyse. Archiv f. Psychiatrie 1908, Bd. 64, 938.

48. Pankow: Die Metropathia haemorrhagica. Ein Beitrag zur Lehre von der chronischen Metritis und Endometritis. Zeitschr. f. Geb. u. Gyn. Bd. 65, 1909, 2. Heft, 336.

49. Pappenheim: Wie verhalten sich die Unna'schen Plasmazellen zu Lymphocyten? a) Virchows Arch. 165, 364, 1901; b) Virch. Arch. 166, 424—458.

50. Pappenheim: Diskussion (Kritik der Arbeit von Almkvist) Münch. med. Wochenschr. 1902, 19, 817.

51. Pappenheim: Diskussion (Histiogene Abkunft der Plasmazellen) Münch. med. Wochenschr. 1902, 44, 1865.

52. Pappenheim: Erwiderung auf die „kritischen Bemerkungen" von Türk in Nr. 4 der Folia haematologica. Folia haematologica 1905, 9, 591.

53. Pappenheim: Forts. der Erwiderung in Nr. 53. Folia haematologica 1905, 10, 671 (674 unten!).

54. Pappenheim: Ueber Lymphocyten und aktive Lymphocytose. Folia haematologica 1906, 3, 129.

55. Pappenheim: Allgemeine Leucocytologie der Entzündung. Folia haematologica 1906, 9, 564.

56. Pappenheim: Unsere derzeitigen Anschauungen über Natur, Herkunft und Abstammung der Plasmazellen und über die Entwicklung der Plasmazellenfrage. Folia haematologica 1907, Supplement Heft 2, 206.

57. Pappenheim: Zur Würdigung und Kenntnis der Methylgrün-Pyronin-Reaktion. Folia haematologica, 1. Teil, 6, 1908, 1.

58. Pappenheim: Einige interessante Tatsachen und Ergebnisse der vergleichenden Leucocytenmorphologie. Folia haematologica, 1. Teil, 1909, 6, 504.

59. Pascheff: Plasmazelluläre Bildungen (Plasmome) der Bindehaut und der Hornhaut. Graefes Arch. f. Ophthalmologie Bd. 68, 1.

60. Pirone: Sur les cellules plasmatiques (plasmazellen). Folia haematologica 1. Teil, 1909, 7, 339.

61. Porcile: Untersuchungen über die Herkunft der Plasmazellen in der Leber. Zieglers Beiträge Bd. 36, Heft 2, 375 (1904).

62. Ranke: Beitrag zur Lehre von der Meningitis tuberculosa. Histolog. patholog. Arbeiten, herausgegeben von Nissl, 2. Aufl. 1908.

63. Ravenna: Le plasmacellule negli organi cirrotici. Rivista veneta di Science mediche. Agosto 1907.

64. Reis: Ueber die Parinaudsche Conjunctivitis, zugleich ein Beitrag zur Plasmazellenfrage. Graefes Arch. f. Ophthalmol. Bd. 63, Heft 1, 1906, pg. 46.

65. Robert-Tissot (La Chaux de Fonds): Commentaire et Traduction autorisée libre de „I leucociti del sange humano in condizioni normali et patologiche". La revista critica die Clinica Medica 1905, Nr. 49 et 50; 1906, Nr. 2, 3, 4, Folia haematologica 1906, 7/8, pg. 465.

66. Rosin und Bibergeil: Das Verhalten der Leucocyten bei der vitalen Blutfärbung. Virch. Arch. 178.

67. Sacerdote und Hahn: Sul contenuto di plasmacellule nei polipi auricolari. Giornale d' Accad. di medicine di Torino, 1904, 7/8.

68. Saltykow: Ueber die Entstehung der hyalinen Körperchen. Deutsche patholog. Gesellsch. 12, Kiel 1908, 265.

69. Savagnone: Sull' origine delle Plasmazellen. Pathologica 1. Jahrgang, pg. 106.

70. Schaeffer: Diskussion Zentralbl. f. Gyn. 1909, Bd. 33, Heft 11, pg. 390.

71. Schaeffer: Die Plasmazellen. Sammlung anatom. und physiolog. Vorträge und Aufsätze von E. Gaupp und W. Nagel; 8. Heft. 1910.

72. Schlesinger: Ueber Plasmazellen und Lymphocyten. Virch. Arch. Bd. 169, 1902, 428—444.

73. Schridde: Zur Histologie des Rhinoskleroms; ein Beitrag zur Plasmazellenfrage und zur Genese der hyalinen Körperchen. Arch. f. Derm. und Syph. 1905, Bd. 73, 7, 109.

74. Schridde: Beiträge zur Lehre von den Zellkörnelungen; die Körnelungen der Plasmazellen. Anatom. Hefte, 1905, 85/86.

75. Schridde: Weitere Untersuchungen über die Körnelungen der Plasmazellen. Zentralbl. f. allgem. Pathologie 1905, Nr. 11.

76. Schridde: Die Wanderungsfähigkeit der Plasmazellen. Tagung der patholog. Gesellsch. zu Stuttgart, 17—20. Sept. 1906. Eigenbericht in Folia haematologica 1906, 9, 593.

77. Schridde: Studien über die farblosen Zellen des menschlichen Blutes. Münch. med. Wochenschr. 1906, 4, 160—162.

78. Schridde: Myeloblasten, Lymphoblasten und lymphoblastische Plasmazellen. Zieglers Beiträge 1907, Bd. 61, Heft 2, 223.

79. Schridde: Weitere Beobachtungen über die lymphocytären Zellen des Menschen. Originalbericht in Folia haematologica 1907, Supplement, Heft 3.

80. Schridde: Ueber die Herkunft und Entstehung der menschlichen Blutzellen. Zeitschr. f. ärztl. Fortbildung 1907, Bd. 4, Nr. 24.

81. Schridde: Die histologische Diagnose der Salpingitis gonorrhoica. Deutsche med. Wochenschr. 1908, 28, 1251.

82. Schroeder: Die Drüsenepithelveränderungen der Uterusschleimhaut im Intervall und Praemenstruum. Arch. f. Gynäkologie Bd. 88, Heft 1, pg. 1.

83. Schuberg: Untersuchungen über Zellverbindungen. Zeitschr. f. wissenschaftl. Zoologie 1903, Heft 2, 291.

84. Schwab: Zur Histologie der chronischen Endometritis. Zentralbl. f. Gyn., 31. Jahrg. 1907, Heft 29, pg. 899.

85. Schwarz: Studien über im großen Netz des Kaninchens vorkommende Zellformen. Virch. Arch. 179,2,209.

86. Sisto: Sui processi infiammatori delle membrane sinoviali. 1905. Lo Sperimentali 59.

87. Sisto: Sui processi infiammatori delle membrane sinoviali. Arch. per le science med. 1905,29,524.

88. Sormani: Ueber Plasmazellen in dem entzündlichen Infiltrate eines Krebstumors des Magens. Virch. Arch. 184, 2.

89. Staffel: Zur Genese des Hauptpigments. Verhandlg. deutsch. pathol. Gesellsch. 11, 1907, pg. 136.

90. Teilhaber und Meier: Die Variationen im Bau des Mesometrium und deren Einfluß auf die Entstehung von Menorrhagieen und Fluor. Arch. f. Gyn. 1902, Bd. 66, Heft 1, pg. 1.

91. Teilhaber und Hollinger: Die Ursachen der Blutungen bei Uterusmyomen. Arch. f. Gyn. 1904, Bd. 71, 2, pg. 289.

92. Teilhaber: Die Variationen im Bau des normalen Endometrium und die chronische Endometritis. Verhandl. der deutsch. Gesellsch. f. Gynäkol. Mai 1907, Dresden, pg. 773; Zentralbl. f. Gyn. 31. Jahrg. 1907, Heft 26, pg. 780; Münch. med. Wochenschr. 1907, 23, pg. 1126.

93. Thorn: Diskussion Zentralbl. f. Gyn. 1909, Bd. 33, Heft 11, pg. 390.

94. Thorn: Zur chronischen Metritis und Endometritis. Prager med. Wochenschr. 1910, 2 und 3.

95. Tuerk: Kritische Bemerkungen über Blutzellenbildung und Benennung. Folia haematologica 1905, 4, 231.

96. Unna: Ueber die Bedeutung der Plasmazellen für die Genese der Geschwülste der Haut, der Granulome und anderer Hautkrankheiten. Berl. klin. Wochenschr. Bd. 29, 1892, pg. 1240 und in „Arbeiten aus Unnas Klinik etc.“, Berlin 1894, pg. 40.

97. Unna: Gegenbemerkungen. Berliner klin. Wochenschr. Bd. 30, 1893, 222.

98. Unna: Plasmazellen. Münch. med. Wochenschrift 1902, 19, pg. 817.

99. Unna: Histologischer Atlas zur Pathologie der Haut, 6–7.

100. Vanzetti und Parodi: Experimentelle Gehirnentzündungen mit besonderer Rücksicht auf die Plasmazellen. Ital. pathol. Gesellsch. Rom 1905. Lo Sperimentale, 59.

101. Vanzetti und Parodi: Sulla produzione cellulare nelle encephaliti sperimentali. Arch. per le science mediche, 29, pg. 26.

102. Veit: Diskussion Zentralbl. f. Gyn. 1909, Bd. 33, Heft 11, pg. 390.

103. Veratti: Ricerche sulle origine delle Plasmazellen. Tesi di libera docenza, Pavia 1905.

104. Waldeyer: Ueber Bindegewebszellen. Arch. f. mikrosk. Anat. Bd. 11, pg. 176, 1875.

105. Wederhake: Ueber Plasma- und Deziduazellen. Monatsschr. f. Geb. u. Gyn. 1906, Bd. 24, 316.

106. Weishaupt: Zur Lehre von der Endometritis und der Bedeutung der Plasmazellen bei pathologischen Gewebsreaktionen (Entzündung) Zeitschr. f. Geb. u. Gyn. Bd. 62, 1908, pg. 52.

107. Whitfield: On the plasma cell, the „small round-cell", and the cells of chronic inflammation in general: A surcey of récent literature, with the results of some further observations and experiments. Brit. Journal of Dermatology, 1904, 16.

108. Ziegler: Ueber die bei der aseptischen Entzündung auftretenden Zellformen. Arch. f. Dermatol. und Syphil. Bd. 81, 1—3, pg. 323.

Lebenslauf.

Ich, Adolf Paul Encke, bin geboren am 10. Juli 1883 zu Staßfurt im Kreise Calbe (Provinz Sachsen) als Sohn des jetzt in Dessau lebenden Rentners Ernst Encke und seiner verstorbenen Ehefrau Anna, geb. Kluge. Meine Schulbildung genoß ich zunächst in der gehobenen Schule meiner Heimatstadt und kam Ostern 1895 in die Quarta des humanistischen Gymnasiums zu Aschersleben, das ich Ostern 1905 mit dem Zeugnis der Reife verließ. Ich widmete mich dem Studium der Medizin drei Semester in Göttingen, dann fünf Semester in Leipzig, wo ich im Wintersemester 1907/8 die ärztliche Vorprüfung bestand, und endlich zwei Semester in Rostock, wo ich meine Studien mit der am 15. März 1910 beginnenden ärztlichen Staatsprüfung abschloß, die ich am 6. Mai 1910 vollständig bestand Mein praktisches Jahr gedenke ich am Kreiskrankenhause zu Dessau zu absolvieren.

Adolf Encke.